



Revista Científica do Iamspe



Expediente

Governador do Estado
Tarcísio de Freitas

Secretário de Gestão e Governo Digital
Caio Mario Paes de Andrade

Superintendente Iamspe
Maria das Graças Bigal Barboza da Silva

Chefe de Gabinete Iamspe
Vera Lucia Guerrera

Diretoria Iamspe
Administração - Paulo Sergio Pedrão
HSPE - "FMO" - Dr. Marcelo Itiro Takano
Decam - Claudio Andraos
Cedep - Fabiano Rebouças Ribeiro
DTI - Ricardo Cezar de Moura Juca



Publicação do Instituto de Assistência Médica ao Servidor Público Estadual

Centro de Desenvolvimento de Ensino e Pesquisa (Cedep)

Diretor: Fabiano Rebouças Ribeiro

Editor responsável: Umberto Gazi Lippi

Editores associados: Osiris de Oliveira Camponês do Brasil

Eric Pinheiro de Andrade

Marta Junqueira Reis Ferraz

Maria Angela de Souza

Editora técnica: Cleuza de Mello Rangel

CORPO EDITORIAL

An Wan Ching (Cirurgia Plástica e Queimados)	José Marcus Rotta (Neurocirurgia)
Ana Rosa Analia Dreher (Radioterapia)	Luiz Augusto Freire Lopes (Mastologia/HU-UFGD)
André Tadeu Sugawara (Medicina Física)	Luiz Roberto Nadal (Cirurgia Geral e Oncológica)
Andrei Borin (Otorrinolaringologia)	Marcello Haddad Ribas (Cirurgia de Cabeça e Pescoço)
Bethânia Cavalli Swiczar (Dermatologia)	Maria Angela de Souza (Nutrologia)
Carlos N. Lehn (Cirurgia de Cabeça e Pescoço)	Maria Elisa Bertoco Andrade (Alergia e Imunologia)
Cauê Ocaña Demarqui (Cirurgia de Cabeça e Pescoço)	Maria Emilia Xavier (Oftalmologia)
Daniela Barros de Souza Meira Andrade (Cirurgia Cardíaca)	Maria Lucia Baltazar (Psiquiatria)
Durval Alex Gomes e Costa (Moléstias Infecciosas)	Marisa T. Patriarca (Ginecologia e Obstetrícia)
Eduardo Lima Pessoa (Radioterapia)	Marta Junqueira Reis Ferraz (Cardiologia)
Eduardo Sérgio Fonseca (Ginecologia e Obstetrícia - UFPB)	Mary Carla Estevez Diz (Nefrologia)
Fabiano Rebouças Ribeiro (Ortopedia e Traumatologia)	Mauricio de Miranda Ventura (Geriatria)
Fábio Papa Taniguchi (Cirurgia Cardíaca)	Paulo César Leonardi (Cg. Aparelho Digestivo e Oncologia)
Gizelda M. da Silva (HCOR)	Reginaldo G. C. Lopes (Ginecologia e Obstetrícia)
Heitor Pons Leite (Pediatria Clínica)	Ricardo Vieira Botelho (Neurocirurgia)
Hudson Ferraz e Silva (Ginecologia e Obstetrícia)	Roberto Bernd (Clínica Médica)
Jaques Waisberg (Gastroclínica/FMABC)	Silvana Vertematti (Pediatria Clínica)
João Guilherme Bertacchi (Anatomia Patológica)	Vera Lúcia Piratininga Figueiredo (Hematologia)
João Manoel Silva Júnior (Anestesiologia)	Werley de Almeida Januzzi (Cardiologia)
José Eduardo Gonçalves (Gastrocirurgia)	Xenofonte Paulo Rizzardi Mazini (UNITAU)
José Garone Gonçalves Lopes Filho (Oftalmologia)	

Instituto de Assistência Médica ao Servidor Público Estadual (Iamspe)
Av. Ibirapuera, 981 – V. Clementino São Paulo/SP – Brasil – CEP: 04029-000
www.iamspe.sp.gov.br

Hospital do Servidor Público Estadual - Francisco Morato de Oliveira (HSPE - FMO)
Rua Pedro de Toledo, 1800 - V. Clementino São Paulo/SP – Brasil – CEP: 04039-901

Núcleo de Apoio à Pesquisa - Centro de Desenvolvimento de Ensino e Pesquisa (Cedep)
Av. Ibirapuera, 981 – 2º andar - V. Clementino São Paulo/SP – Brasil - CEP: 04029-000
Email: ccientifica@iamspe.sp.gov.br

Coordenação Editorial: Gestão de Comunicação Corporativa

Diagramação: Adriana Rocha

Periodicidade: Quadrimestral

A responsabilidade por conceitos emitidos é exclusiva de seus autores.
Permitida a reprodução total ou parcial desde que mencionada a fonte.

6 | Editorial

Opinião do Especialista

8 | Agilização da resolutividade da fila para cirurgia de catarata

Marcelo Buitrago de Andrade, Bernardo Buitrago de Andrade, José Garone Lopes Filho, Alexandre Maneta, Eric Pinheiro de Andrade

Artigo Original

10 | Desenvolvimento de uma plataforma de biotelemetria e teletriagem baseada em saúde aplicada ao cuidado híbrido de gestantes

Development of a biotelemetry and tele-screening platform based on Health applied to the blended care of pregnant women

Antonio Valerio Netto, Juliano Buzzini Pulicci, Antonio Fernandes Moron

17 | Análise de sobrevida em pacientes com mieloma múltiplo e associação com o tratamento recebido

Survival analysis in patients with multiple myeloma and association with treatment received

Ana Cecília Pereira Silva, Cezar Emiliano Fernandes Gonçalves

25 | Neutrophil/ Lymphocyte ratio an important marker of worse outcome in Covid-19: a cross-sectional study in a Brazilian population

Relação neutrófilos/linfócitos um importante marcador de pior desfecho na Covid-19: um estudo transversal em uma população brasileira

Vera Lucia de Piratininga Figueiredo, Perla Vicari, Inara Lucia Arce, Cezar Emiliano Fernandes Gonçalves, João Bosco Neto, Guilherme Moura Sales, Géssica Augusto, Juline Prado Paes, Mariana Mengatti, André Luis Tavares, Vitor Fernandes Paiva

32 | Experiência com o uso do denosumabe no tratamento da osteoporose no paciente extremo idoso

Experience with the use of denosumab in the treatment of osteoporosis in the extremely elderly patient

Hélida Rosana de Jesus Ferreira Caldas, Elaine de Azevedo

39 | Avaliação de resultados clínicos e radiológicos no tratamento cirúrgico da síndrome de Eagle

Evaluation of clinical and radiological results in the surgical treatment of Eagle syndrome

Mario de Geus Neto, Romualdo Suzano Louzeiro Tiago

47 | Análise preliminar epidemiológica e comparativa de neurites ópticas por tomografia de coerência óptica

Preliminary epidemiological and comparative analysis of optic neuritis by optical coherence tomography

Larissa Balbi Ataídes, Aline Tereza Montenegro Monteiro, Lívia Sandis Barbosa, Eric Pinheiro de Andrade

Revisão de Literatura

A influência da má absorção pós-cirurgia bariátrica no desenvolvimento da depressão

58

The influence of malabsorption post-bariatric surgery on developing depression

Ana Carla Felizardo Zinidarcis, Beatriz Borin Alves, Bruna Fernandes Hakim, Fernanda de Jesus Abrantes Kuriki, Guilherme Camilo Inácio, Juliana Matsumoto Andrade

Transtorno de déficit de atenção e hiperatividade em adultos

69

Attention deficit hyperactivity disorder in adults

Júlio César de Oliveira Leal, Mariana Harumi Milan

Relato de Caso

Feo-hifomicose subcutânea causada por *Exophiala jeanselmei* em paciente imunocompetente

80

*Subcutaneous phaeohyphomycosis caused by *Exophiala jeanselmei* in an immunocompetent patient*

Luana Rytholz Castro, Thaís do Amaral Cunha, Bianca Cristina Dantas, Maria Augusta Maciel, Natalia Scardua Mariano Alves, Wanira Marcia Maranhão

Colestase Intra-hepática aguda no portador de anemia falciforme

84

Acute intrahepatic cholestasis in patients with sickle cell anemia

Natacha Domingues, Perla Vicari

Relato de Caso e Revisão de Literatura

Neurorretinite como forma de apresentação atípica da toxoplasmose ocular

91

Neuroretinitis as an atypical presentation of ocular toxoplasmosis

Diego Leite Nolasco, Letícia Rubman Shiguio

Legionelose

107

Legionellosis

Thyago Sabo Cavassani, Felipe Marquesini Sanches

Aprendendo com a Imagem

Adamantinoma de tíbia

114

Adamantinoma of the tibia

Lívia Stela de Sousa Monteiro, Luiz Fernando Vitule, Luciana Costa Silva, Gladstone Mattar

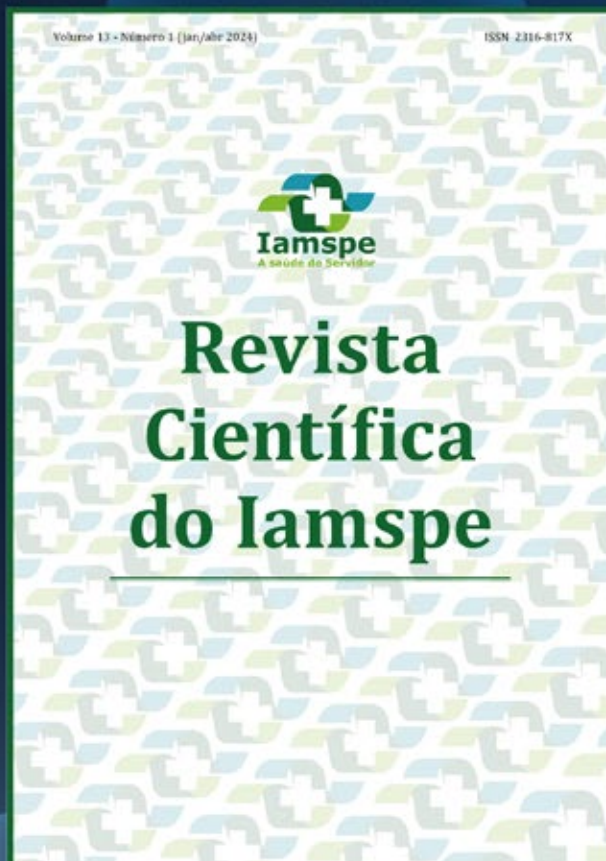121 ■ Orientação aos Autores

Agregando valor à Revista Científica do Iamspe

Os artigos publicados na Revista Científica do Iamspe agora possuem Digital Object Identifier (DOI) ou Identificador de Objeto Digital. Trata-se de um código individual e único que identifica documentos e seus autores em redes digitais.

O DOI evita que uma pesquisa seja atribuída a outra pessoa, facilita o compartilhamento de trabalhos científicos e evita a ocorrência de plágios.

A novidade é resultado da adesão da Revista Científica do Iamspe à Associação Brasileira de Editores Científicos (Abec).



É indiscutível que o bom exercício da medicina exige atualização permanente. É também consenso que as revistas médicas são o veículo apropriado para fazê-lo. Com o aumento dos cursos de pós-graduação elevou-se muito o número de pesquisadores e, portanto, de trabalhos para publicação. Mas, ao se observar a postura dos órgãos responsáveis pela evolução das carreiras dos pesquisadores observa-se que há uma nítida preferência pelo envio dos produtos de seus trabalhos para publicações estrangeiras. O motivo é que as mesmas têm valores altos de impacto o que é essencial para a evolução da carreira de pesquisador. As revistas nacionais, já poucas, têm baixo impacto. Com vistas, pois, à evolução na carreira os estudiosos preferem publicar nas revistas estrangeiras. Isso significa problemas como dificuldades no aceite do trabalho, pedidos de revisões, às vezes múltiplos, tempo perdido para conseguir que a pesquisa venha à luz e, evidentemente gastos não desprezíveis. Já para a quantidade de médicos que se formam no país a leitura das revistas de maior impacto não é fácil. Isto para os que leem uma língua estrangeira, inglês preferentemente. Então os trabalhos dos pesquisadores brasileiros, que se desgastam para publicar no exterior, acabam sendo pouco conhecidos pelos milhares de médicos nacionais. É importante que as nossas autoridades do ensino avançado preocupem-se em estimular a qualificação e indexação de revistas nacionais, aumentando-lhes a credibilidade e pontuando de forma tal que o pesquisador possa publicar no país e a leitura seja acessível ao universo profissional. Do lado dos pesquisadores é preciso que os mesmos acreditem na importância de publicações nacionais e tenham a crença de que seus trabalhos serão lidos por um público maior. Essas duas medidas estimularão as revistas nacionais a evoluírem e participarem das grandes plataformas de dados.

Umberto Gazi Lippi
Editor Chefe

Agilização da resolutividade da fila para cirurgia de catarata

Em janeiro de 2024 foi publicado no *Brazilian Journal of Health Review*, o trabalho “*Assessment of the quality of the ophthalmological Service at the Hospital of the State Public Servant of São Paulo based on the number of ombudsman cases*” (DOI: 10.34119/bjhrv7n1-220), de autoria do ex-residente da instituição Marcelo Buitrago de Andrade. Mostrava que a mudança da jornada do paciente com catarata, desde sua indicação cirúrgica até a cirurgia, impactava de forma positiva a efetividade de todo o processo.

O Hospital do Servidor Público Estadual “Francisco Morato de Oliveira” (HSPE-FMO) de São Paulo, fundado em 1961, faz parte do Instituto de Assistência Médica ao Servidor Público Estadual de São Paulo (Iamspe), e assiste aproximadamente a 1,3 milhão de pessoas. É responsável pelo atendimento de 10% da população idosa do Estado de São Paulo. Atualmente tem capacidade instalada de 700 leitos, com 923 médicos, entre concursados e contratados, divididos em 51 especialidades.

Em junho de 2023 realizou 20.501 atendimentos ambulatoriais, com 3.383 executados pelo Serviço de Oftalmologia (7% de todos os atendimentos), atrás apenas da Fisioterapia. No ambulatório de catarata foram realizados 1.316 atendimentos (39% da Oftalmologia), o oitavo maior volume das 51 especialidades médicas.

No mesmo período foram realizados 1.557 procedimentos cirúrgicos, 370 pelo Serviço de Oftalmologia (65% a mais que no segundo maior serviço cirúrgico do hospital). Uma em quatro cirurgias foram realizadas por oftalmologistas, com 294 cirurgias de catarata (79% do total da oftalmologia), o maior procedimento cirúrgico do HSPE (uma em cinco cirurgias).

No início do estudo, a lista para cirurgia de catarata apresentava 1.882 pacientes cadastrados, com dificuldades operacionais e sem uma ordenação objetiva. Em seis meses com a adoção de uma lista dinâmica, com atualização *on time*, uso de cores diferentes para a classificação anestésica, avaliação do nível de dificuldade cirúrgica, particularidade de cada caso e o envolvimento da equipe de anestesiologia, houve a condensação da lista (redução de 78%, de 1.882 pacientes para 404), redução do tempo dispendido na marcação das cirurgias, além de maior facilidade e agilidade na marcação cirúrgica.

A fim de mensurar a efetividade operacional implementada, foram avaliadas as aberturas de ouvidorias relacionadas à catarata, que demonstrou um declínio de 60 ouvidorias no início (três a cada cinco) para 42 no final, redução de 30%.

Atualmente, há 468 pacientes aguardando a avaliação anestésica, com capacidade instalada para 87 cirurgias por semana. Pode-se afirmar que o paciente do HSPE/ Iamspe pode sair da sua consulta de indicação cirúrgica informado de que será operado em até seis semanas.

As mudanças implementadas melhoraram a gestão do setor com redução da burocracia e dos processos, otimizaram o tempo, melhoraram a percepção da qualidade assistencial pelo usuário com uma jornada mais simples, rápida e eficiente.

Marcelo Buitrago de Andrade, Bernardo Buitrago de Andrade, José Garone Lopes Filho,
Alexandre Maneta, Eric Pinheiro de Andrade

Serviço de Oftalmologia do HSPE
Faculdade de Ciências Médicas de Minas Gerais

Desenvolvimento de uma plataforma de biotelemetria e teletriagem baseada em saúde aplicada ao cuidado híbrido de gestantes

Development of a biotelemetry and tele-screening platform based on Health applied to the blended care of pregnant women

Antonio Valerio Netto, Juliano Buzzini Pulicci, Antonio Fernandes Moron
Hospital Heliópolis - UGA I - Centro Paulista de Medicina Fetal

RESUMO

Objetivo: Execução das fases de desenvolvimento experimental e validação interna de uma plataforma de biotelemetria e teletriagem baseada em mHealth com foco na promoção do cuidado híbrido de gestantes. **Métodos:** Para o desenvolvimento foi aplicada a metodologia IVPM2 (*Iterative & Visual Project Management Method*). Esse método é utilizado para implantação dos princípios, práticas, técnicas e ferramentas de gerenciamento ágil. Possui cinco fases: visão, concepção, projeto detalhado, validação (interna e externa), além de encerramento e adoção da tecnologia. **Resultados:** Ocorreram os testes de funcionalidades do sistema (*bugs* de tela, *crash*, comunicação, etc.), testes operacionais (lógica e interpretação dos dados), além dos testes de caixa preta (foco nos requisitos da aplicação). Todos estes testes foram aprovados. No caso da lógica utilizada para geração dos alertas, foi criado um simulador computacional que validou a modelagem criada. **Conclusão:** A tecnologia proposta busca promover a identificação de risco para distúrbios hipertensivos da gestação e proporcionar melhor assistência à saúde materno-fetal com impacto na redução da morbimortalidade. A proposta de valor está alinhada com os conceitos de atenção à saúde do indivíduo, isto é, “*Value-based care*” e “*Concierge Medicine*”.

Descritores: eSaúde; tecnologia de informação; telemedicina.

ABSTRACT

Objective: Execution of the experimental development and internal validation phases of a biotelemetry and telescreening platform based on mHealth with a focus on promoting hybrid care for pregnant women. **Methods:** For development, the IVPM2 methodology (*Iterative & Visual Project Management Method*) was applied. This method is used to implement agile management principles, practices, techniques and tools. It has five phases: vision, conception, detailed design, validation (internal and external), as well as closure and adoption of the technology. **Results:** There were tests of system functionalities (screen bugs, crash, communication, etc.), operational tests (logic and data interpretation), in addition to black box tests (focus on application requirements). All these tests were passed. In the case of the logic used to generate alerts, a computer simulator was created that validated the modeling created. **Conclusion:** The proposed technology seeks to promote the identification of risk for hypertensive disorders during pregnancy and provide better assistance to maternal-fetal health with an impact on reducing morbidity and mortality. The value proposition is aligned with the concepts of individual health care, that is, “*Value-based care*” and “*Concierge Medicine*”.

Keywords: eHealth; Information technology; telemedicine.

Correspondência:

Antonio Valério Netto
E-mail: avnetto@unifesp.br
Data de submissão: 03/10/2023
Data de aceite: 29/01/2024

Trabalho realizado:

Hospital Heliópolis - UGA I - Centro Paulista de Medicina Fetal
Endereço: Rua Conego Xavier, 276 - 10º andar - Sacomã - CEP:
04231-030, São Paulo - SP, Brasil.
Telefone: (11) 2067-0409

INTRODUÇÃO

A Organização Pan-Americana da Saúde (OPAS) cita a saúde baseada em evidências como uma das grandes tendências da prática médica, assim como a incorporação de tecnologias que permitam adquirir e pré-analisar de forma fidedigna, segura e com acuracidade ¹⁻². As complicações hipertensivas na gestação são a maior causa de morbimortalidade materno-fetal em países em desenvolvimento, tendo repercussões não apenas na gestação, mas também em longo prazo para as pacientes. Segundo a Organização Mundial da Saúde (OMS), em todo o mundo, 10% a 15% das mortes maternas diretas estão associadas à pré-eclâmpsia ou eclâmpsia ³.

No Brasil, dados do Ministério da Saúde (MS) demonstram que a maior causa de morte materna no país é a hipertensão na gestação, responsável por cerca de 35% dos óbitos, com uma taxa de 140-160 mortes maternas/100.000 nascidos vivos ⁴.

Em relação à mortalidade perinatal, a taxa nacional é de 150/1000 partos; se considerados os diagnósticos de prematuridade, sofrimento fetal e restrição de crescimento fetal, a hipertensão arterial está assinalada como a maior causa de óbitos de feto ou do recém-nascido ³⁻⁴.

Ainda no Brasil, 82.388 gestantes atendidas em 27 maternidades de referência, houve a prevalência geral de 5,2 casos de eclâmpsia por 1.000 nascidos vivos, variando de 2,2:1.000 em áreas mais desenvolvidas a 8,3:1.000 naquelas consideradas menos desenvolvidas ⁵.

Esses dados nacionais demonstram o quão importante é conhecer essa afecção e realizar o diagnóstico precoce, além do tratamento e seguimento adequados. No que se refere ao acompanhamento pré-natal, quanto mais precoce o diagnóstico e mais próximo o seguimento da gestante, melhores

são os resultados com relação à evolução da doença, e menores os custos resultantes com internações e intervenções desnecessárias. Mas, com a grande demanda de atendimentos no sistema público de saúde, muitas vezes esse seguimento pode acabar mais espaçado e muitas medidas preventivas ou de orientação podem acabar não sendo realizadas com a devida efetividade ou em tempo hábil.

Frente ao desenvolvimento tecnológico, a maior acessibilidade à telefonia móvel e aos aplicativos gratuitos das mais variáveis vertentes, tem-se avaliado a telemedicina como ponte para encurtar e melhorar a assistência pré-natal às gestantes e durante o puerpério. A transmissão de informações e dados médicos de um local a outro permite a extensão dos serviços de saúde de centros especializados para regiões que não possuem assistência médica satisfatória ⁶⁻⁷.

Entre as categorias da telemedicina, estão os sistemas baseados em telemonitoramento que podem ser usados para acompanhar pacientes com doenças crônicas e graves, como hipertensão arterial. Há diminuição dos custos de hospitalização e garantia de uma reação adequada às possíveis emergências. Nesse processo, o cuidado híbrido permite uma extensão ao atendimento presencial da paciente, com aumento da capacidade de suporte ao tratamento, diminuição dos custos com a assistência e a internação hospitalar, realização de exames desnecessários. Melhora ainda as condições de bem-estar da gestante e gera maior aderência aos tratamentos. Além do mais, é possível maior empoderamento das pacientes com relação ao auto cuidado ⁸⁻⁹.

Alguns trabalhos ¹⁰⁻¹¹ têm sido desenvolvidos ao longo dos últimos anos com esta temática. Um deles aplicou a biotelemetria e o telemonitoramento no seguimento de puérperas com quadro de pré-eclâmpsia, tendo monitorizado os níveis pressóricos e realizado intervenções clínicas

nos momentos oportunos ¹². Inicialmente, os pesquisadores trabalharam com 32 gestantes, com acompanhamento da pressão arterial por um período de quatro meses. Duas pacientes sofreram intervenção medicamentosa em períodos oportunos, de modo que nenhuma apresentou internações hospitalares derivadas de alterações dos níveis pressóricos. O projeto evoluiu para atendimento em escala onde as pacientes inseridas no programa apresentaram maior adesão à consulta de rotina puerperal, representando um valioso ponto de contato para a avaliação do bem-estar físico e mental após o parto. Houve diminuição de 5% para 1% dos casos de readmissão hospitalar obstétrica em sete dias.

Em linhas gerais, o emprego de uma plataforma de cuidado híbrido busca gerar evidências e, posteriormente, intervenções conforme a alteração dos dados biológicos, fisiológicos e de comportamento medidos pela gestante de forma individual. A ação correspondente seguirá conforme um protocolo de operação pré-estabelecido. Futuramente, tenciona-se gerar uma massa de dados suficiente para evidenciar os padrões de tratamentos e comportamentos mais efetivos para a gestão da condição dos distúrbios hipertensivos da gestação, além de colaborar com um banco de dados informativo da distribuição dessa afecção na gestação no país, sobretudo dos desfechos ocasionados por esses distúrbios. Amplia-se também, o cuidado de gestantes com quadros de hipertensão arterial e previne-se desde a primeira consulta pré-natal, por meio de medidas de cuidado, profilaxia e tratamento precoces, com o objetivo de diminuir o número de complicações materno-fetais.

O objetivo deste estudo é apresentar a execução das etapas de desenvolvimento experimental e validação interna de uma plataforma de biotelemetria e teletriagem

baseada em mHealth com foco na promoção do cuidado híbrido de gestantes de risco ou portadoras de estados hipertensivos.

MÉTODOS

O projeto obteve aprovação no conselho de ética e pesquisa (CEP) número do parecer: 4.129.793. Para a execução das atividades foi aplicada a metodologia IVPM2 – *Iterative & Visual Project Management Method*, que se baseia na aplicação dos princípios e práticas do gerenciamento ágil de projetos por meio do uso das estruturas de apoio à gestão de projetos. O método possui cinco fases: visão, concepção, projeto detalhado; validação (interna e externa); encerramento e adoção ¹³.

Este artigo relata os resultados obtidos em duas dessas etapas citadas. Na etapa de projeto detalhado ou desenvolvimento experimental, cujo escopo é definir e entregar os componentes do produto em ciclos de entregas reduzidos além de minimizar riscos e incertezas, foi aplicado o método *scrum* (conjunto de atividades que deve ser executado em determinado período) com *sprints* semanais. Em relação à etapa de validação interna, busca-se avaliar os resultados na prática e analisar o desempenho da solução. Os testes de funcionalidade e usabilidade foram realizados por usuários da própria equipe do projeto que simularam as personas (paciente, cuidador digital, médico, etc.) em um ambiente controlado. Nesta etapa nenhuma gestante foi envolvida.

Em linhas gerais, foi desenvolvida uma arquitetura computacional para atender a aquisição de dados vindos de diferentes usuários monitorados ao mesmo tempo (teste de carga), o controle do sistema de processamento em tempo real e o gerenciamento de informações de saída de todos os usuários. A plataforma foi criada com tecnologia de *cloud*

computing onde se destacaram dois módulos: módulo de monitoramento dos alertas e módulo de gerenciamento de ocorrências.

Para isto, foi essencial a modelagem das informações recebidas via os medidores e o próprio *smartphone* onde foi instalado um aplicativo (APP) desenvolvido para capturar os dados e enviar para a plataforma *cloud*. Com essa modelagem (baseada no levantamento de requisitos) foi possível desenhar um sistema com entradas e saídas previamente estabelecidas. Nesta etapa foram definidas quais as intervenções (protocolos de conduta) deveriam ser realizadas conforme os alertas gerados por meio da verificação de cada medida captada pela gestante. Foram analisados dados de dois medidores: pressão arterial (sistólica/diastólica) e peso da gestante. Foram criadas quatro faixas indicativas de alertas: azul (normalidade), verde (atenção), perigo (amarelo) e emergência (vermelho).

Com relação ao módulo de análise, o foco foi no processo da construção do conhecimento baseado em um mapa de regras unificado que utilizou como entrada tanto os dados vindos da tomada da pressão arterial quanto da medida de peso. Diferente de outros projetos de biotelemetria que verificam os dados fisiológicos separadamente, e por consequência, geram alertas separados, o grande diferencial desse sistema foi gerar os alertas mediante a composição dessas duas informações avaliadas ao mesmo tempo (peso e pressão). O propósito foi compreender de que forma os dois tipos de dados poderiam ser interpretados de forma complementar para a construção de um padrão a ser reconhecido.

Por fim, foram modelados e desenvolvidos os protocolos de atendimento que são condutas realizadas pela central de telemonitoramento ativo e que têm como objetivo, a partir dos dados fisiológicos (pressão sistólica/diastólica e peso da

gestante), sugerir ações de autocuidado para a paciente que possam proporcionar melhor condição momentânea. Os dados foram analisados de acordo com os padrões de normalidade pré-estabelecidos para as quatro faixas indicativas de alertas (normalidade, atenção, perigo e emergência). Em posse dos protocolos operacionais, a equipe de atendimento pode atender as ocorrências geradas pelos alertas e promover a orientação adequada. É importante salientar que existem dois níveis de atendimento envolvendo a central de telemonitoramento. O primeiro é o contato com a atendente (cuidado nível 1), responsável por realizar diversos procedimentos, inclusive, acionar um especialista de saúde (cuidado nível 2) para dar continuidade à ocorrência.

RESULTADOS E DISCUSSÃO

A solução consistiu no uso de um conjunto variado de tecnologias para composição da solução, que são elas: servidor AWS, interface web (*front-end*), sistema Web (*back-end*), banco de dados e integração com aplicativo móvel em PWA. Os *softwares* foram escritos na linguagem PHP e o banco de dados utilizado foi o MySQL. Com relação aos serviços da Amazon AWS foi utilizado uma instância do tipo EC2 T2.micro com 1 core, 8Gb de RAM e 30Gb de armazenamento SSD, com sistema operacional Linux/UNIX Ubuntu 20.04 configurado com servidor web Apache 2. Essa arquitetura permite escalar seus recursos de acordo com a demanda da aplicação. As linguagens e bibliotecas de desenvolvimento do *front-end* escolhidas foram o HTML 5, o *framework* de CSS Bootstrap e a biblioteca de Java Script JQuery.

As entregas do desenvolvimento foram divididas por módulos. A cada entrega, eram realizados os testes unitários utilizando o *framework* PHP Unit para confirmar a

funcionalidade e verificar se atendia aos requisitos levantados. Depois, era publicada uma versão da plataforma *cloud* no servidor com o objetivo de que os testes pudessem ser realizados pela equipe de médicos e enfermeiros do projeto com o objetivo de que fossem validados todos os fluxos de atendimentos na plataforma e a jornada das gestantes no APP.

Sobre a plataforma *cloud*, para o acesso, é realizada uma autenticação do usuário por meio de uma tela de login onde o usuário pré-cadastrado e vinculado a um perfil entre com sua senha. Os seguintes perfis foram implementados: cuidador digital (atendente N1), profissional de saúde (atendente N2), médico, paciente e administrador. Após realizar o login, o usuário visualiza a tela inicial do seu perfil.

Com relação ao *back-end*, foi desenvolvida uma aplicação multitarefa de execução em segundo plano sem interface gráfica. A linguagem de programação escolhida foi a PHP e o *framework CodeIgniter4*. O *CodeIgniter* é um *framework* PHP focado na produtividade. Utiliza a arquitetura MVC (*Model, View Controller*) e tem o objetivo de deixar o desenvolvimento da aplicação mais ágil, fácil e seguro. Os "*Models*" são responsáveis pela comunicação com o banco de dados, as "*Views*" são as interfaces do usuário e nos "*Controllers*" são desenvolvidas a lógica de negócio do projeto. Esta arquitetura, além de deixar o projeto organizado, facilita o desenvolvimento e também a manutenção dos códigos futuramente. Foi determinada a utilização do sistema *open-source* de gerenciamento de banco de dados MySQL que utiliza a linguagem SQL como interface. O *back-end* também ficou responsável pela integração com o aplicativo móvel. Foi escrito em PHP utilizando conceitos de PWA (*Progressive Web App*). O *back-end* também realiza a integração com *OneSignal* para envio de *Web Push Notifications*, que são as mensa-

gens enviadas para os dispositivos móveis. Inicialmente, seria utilizado o *Firebase* da Google para essa comunicação, porém, foi escolhido o *OneSignal* devido à sua facilidade de implementação e melhor resultado na entrega das notificações para aplicativos desenvolvidos com o PWA.

Quando um alerta é gerado, por exemplo, o N1 é avisado na sua tela de "Monitor". O N1 deverá tentar entrar em contato o mais breve possível com a gestante e seguir o fluxo de atendimento apresentado na tela. Assim que o atendente clicar no botão de atendimento na coluna operação, será apresentada a foto do medidor e a medida enviada (Figura 1) pela gestante. O N1 deve avaliar a qualidade da imagem e se bate com a medida digitada pela gestante. Assim, o mesmo pode aprovar ou reprovar a medição. Caso reprovado, é requisitada nova medição.

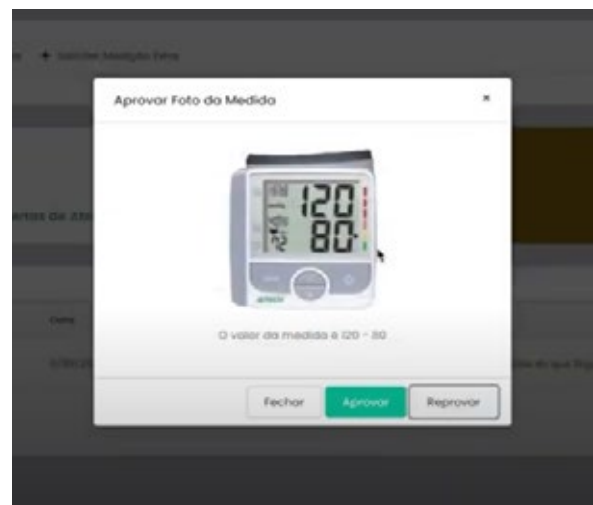


Figura 1 - Tela para aprovação da medida captada.

Com relação ao APP, o mesmo foi desenvolvido utilizando conceitos de PWA. Com isso pode ser escrito na mesma linguagem de programação utilizada no *back-end*, o que torna assim, o aplicativo totalmente integrado ao código-fonte da plataforma *cloud*. Isto facilita sua manutenção e o desenvolvimento de novas funcionalidades. O APP é utilizado exclusivamente pelas gestantes para receber os avisos de momento de coleta e para enviar

as informações das medidas realizadas pelos medidores para o *back-end*. Posteriormente, o dado medido é avaliado conforme as regras de negócios que foram criadas pela equipe médica, e depois é gerado o alerta correspondente que aciona o atendimento (N1 ou N2).

Na Figura 2, são apresentadas três funcionalidades do APP desenvolvido. Na primeira imagem é apresentada a tela do login e senha. A segunda imagem apresenta a tela principal onde ficam informações, como, por exemplo, a próxima medição e a idade gestacional. Por fim, a terceira imagem apresenta a tela para capturar a foto do display do equipamento de medição, neste caso, a balança. Além disso, faz-se necessário o usuário colocar o valor descrito da medida para que ambas as informações sejam avaliadas pelo N1 que irá aprovar ou não a medida captada. Caso seja reprovada, é requisitado para a gestante que realize uma nova medida.

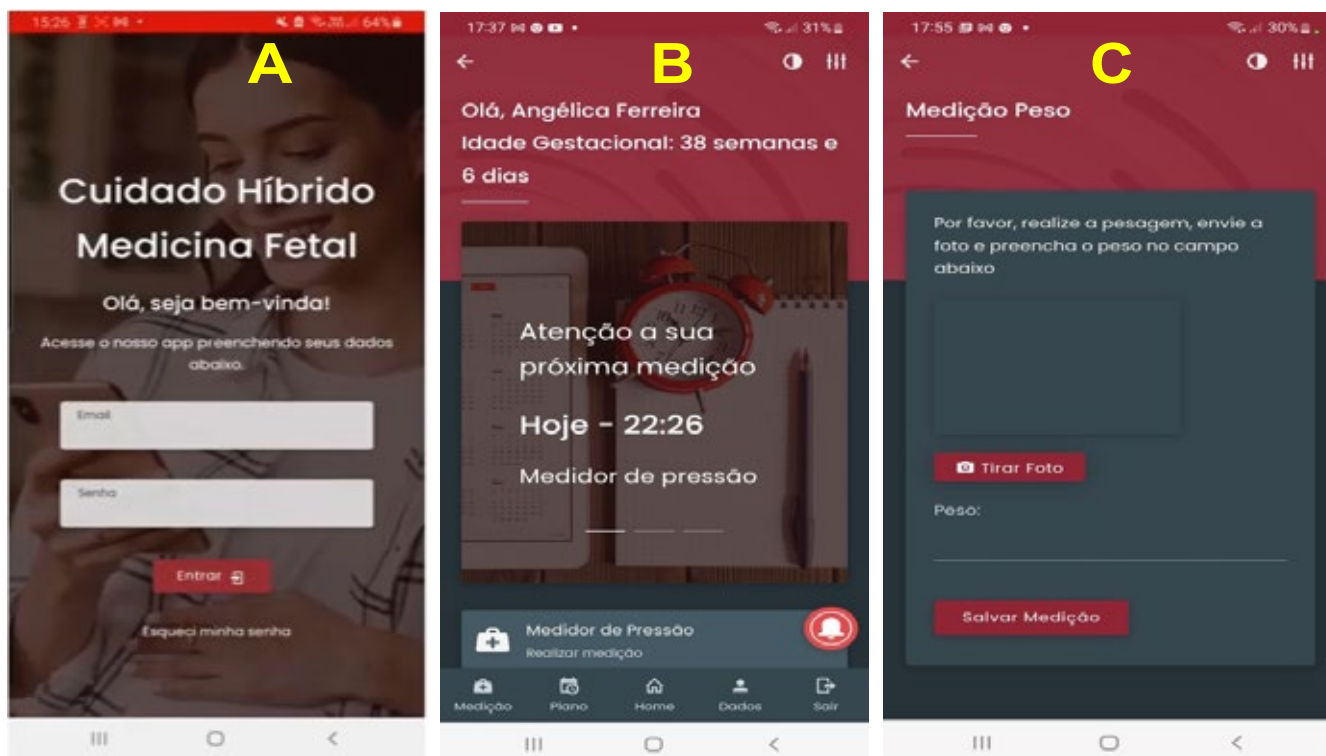


Figura 2 – Telas de três funcionalidades do APP. (A) tela inicial de login. (B) tela principal avisando a próxima medição. (C) tela de captura da foto do display do medidor de peso e sua medida descrita.

CONCLUSÃO

O projeto teve como objetivo principal disponibilizar um serviço baseado em saúde digital para promover a medicina preventiva junto ao mercado de assistência médico-hospitalar. O foco está na construção de um conjunto de ações para garantir o acompanhamento do estado de saúde-doença das gestantes durante o período pré-natal. As evidências geradas poderão ser utilizadas para promover a intervenção precoce em situações apontadas como risco, e também servir de parâmetro da evolução da condição

da gestante, pois apresentará um histórico de informações ao longo do período de acompanhamento da paciente.

Neste contexto, a gestação é um processo que implica em alterações emocionais, sociais e fisiológicas no organismo da mulher. É considerada de baixo risco quando seu desenvolvimento não afeta desfavoravelmente a mulher e/ou o feto. Entretanto, em aproximadamente 20% das gestações incide uma probabilidade de agravos e complicações que expõe o binômio ao risco de vida, instalando-se

uma gravidez de alto risco. Intercorrências na gestação estão associadas à morbimortalidade materna elevada e alto risco de complicações neonatais, como prematuridade, asfixia perinatal e infecções. Com o aumento da capacidade de processamento de dados é possível promover melhor avaliação das informações pertinentes de forma longitudinal, avaliar melhor os pacientes, identificar as populações de risco e sugerir intervenções. Esta abordagem tem o potencial de melhorar

a qualidade dos cuidados, reduzir morbimortalidade materno-infantil e reduzir os custos diretos e indiretos com esta população.

AGRADECIMENTOS

Os autores agradecem Fundação de Amparo à Pesquisa do Estado de São Paulo (FAPESP) por meio do seu programa inovativo para pequenas empresas (PIPE), número do processo: 20/08578-5.

REFERÊNCIAS

1. Sampaio RF. Estudos de revisão sistemática: um guia para síntese criteriosa da evidência científica. *Revista brasileira de fisioterapia*. 2007; 11(1): 83-89.
2. Santana CR. Estudo sobre os limites e possibilidades do programa de internação domiciliar em desospitalizar doentes portadores de doenças crônico degenerativas na Regional de Saúde do Paranoá. *Revista Eletrônica Gestão e Saúde*. 2014; 5(1): 37-46.
3. CENEP. Sistema de Informações sobre Mortalidade (SIM). [Internet] [citado 2022 fev 25] Disponível em: <http://www.datasus.gov.br/tabnet/tabnet.htm>
4. AMB. Projetos de diretrizes - hipertensão na gravidez. 2002 [Internet] [citado 2022 fev 25] Disponível em: http://www.bibliomed.com.br/diretrizes/pdf/hipertensao_gravidez.pdf
5. Giordano JC, Parpinelli MA, Cecatti JG, Haddad SM, Costa ML, Surita FG. The burden of eclampsia: results from a multicenter study on surveillance of severe maternal morbidity in Brazil. *PLoS One*. 2014; 9(5):e97401.
6. EASP_FGV. 30ª Pesquisa Anual de Administração e Uso de Tecnologia da Informação nas Empresas, realizada pela Fundação Getúlio Vargas de São Paulo (FGV-SP), 2019. [citado 2022 fev 20] Disponível em: https://easp.fgv.br/sites/easp.fgv.br/files/noticias2019fgvicia_2019.pdf
7. Valerio Netto A, Tateyama AGP Tecnologia de telemonitoramento e biotelemetria para apoio a implantação do cuidado híbrido para o idoso com condição crônica. *Journal of Health Informatics*; 2018; 10(4): 103-111.
8. Kiss N, Patai G, Hanak P, Lipic T, Skoda P Vital fitness and health telemonitoring of elderly people. *Proceeding of the MIPRO'11, 34th International Convention*; Croácia. pp. 279-84, May 2011.
9. Netto AV Petraroli AG Modelagem de um sistema para o telemonitoramento de idosos com condição crônica baseado em biotelemetria. *Journal of Health Informatics*, 2020; 12(1): 10-16.
10. Dharmarajan K et al. Hospital readmission performance and patterns of readmission: retrospective cohort study of Medicare admissions. *BMJ*. 2013; 347:6571.
11. Gorthi, J. et al. Reducing Heart Failure Hospital Readmissions: A Systematic Review of Disease Management Programs. *Cardiol Res*. Oct; 2014; 5(5):126-138.
12. Adi Hirshberg A, Mahraj K, Srinivas SK. Heart Safe Motherhood: Applying Innovation Methodology for Improved Maternal Outcomes, Case Study. *Hospital of the University of Pennsylvania*, May 2019.
13. Valerio Netto A, Salvador ME. Desafios inerentes ao desenvolvimento de projetos e estudos científicos em saúde digital e tecnologias móveis. *Revista Brasileira de Enfermagem*. Editorial. 2020; 73(6).

Análise de sobrevida em pacientes com mieloma múltiplo e associação com o tratamento recebido

Survival analysis in patients with multiple myeloma and association with treatment received

Ana Cecília Pereira Silva, Cezar Emiliano Fernandes Gonçalves
Hospital do Servidor Público Estadual "Francisco Morato de Oliveira", HSPE-FMO, São Paulo, SP, Brasil
Publicação do Instituto de Assistência Médica ao Servidor Público Estadual (Iamspe)

RESUMO

Introdução: O mieloma múltiplo é um câncer que ocorre devido à proliferação clonal de plasmócitos na medula óssea. Com os tratamentos disponíveis atualmente é possível aumentar a sobrevida dos pacientes. Os desfechos clínicos divergem conforme a disponibilidade de fármacos em cada serviço. **Objetivo:** Realizar análise de sobrevida em pacientes com mieloma múltiplo do Hospital do Servidor Público Estadual "Francisco Morato de Oliveira" de São Paulo. **Metódos:** Estudo observacional, retrospectivo e longitudinal com coleta de dados demográficos e clínicos de pacientes com mieloma múltiplo atendidos entre 2010 e 2022. Foram avaliadas sobrevida global e livre de progressão com a curva de Kaplan-Meier, teste log-rank e análise de regressão de Cox. **Resultados:** Amostra com 99 pacientes (49 homens); média de idade de 63 anos ao diagnóstico (40 a 89); subtipos: IgG 54,5%, IgA 17,2%, cadeia leve 23,2% e sem informação 5,1%; estadiamento *International Staging System*: I 10%, II 34%, III 38% e sem dados 17%. Em 1ª linha, 66,7% tratados com bortezomibe, ciclofosfamida e dexametasona, 77,9% em esquemas com bortezomibe. Em 2ª linha ou posterior, 15% com daratumumabe e 6% com carfilzomibe. A sobrevida global mediana foi de 77 meses (IC95%: 42,3 - 111,6) e a sobrevida livre de progressão de 27 meses (IC95%: 16,5 - 37,4). Submetidos a transplante autólogo de células-tronco hematopoiéticas 30,3% dos pacientes, com sobrevida global e sobrevida livre de progressão de 117 e 54 meses respectivamente. No grupo sem transplante de células-tronco hematopoiéticas, a sobrevida global e sobrevida livre de progressão foram de 70 e 21 meses com $p=0,026$ e $<0,0001$ respectivamente. Apresentaram significância para sobrevida global o número de ciclos na 1ª linha com HR 0,67 (IC95% 0,53-0,86, $p=0,002$) e o transplante de células-tronco hematopoiéticas com HR 0,11 (IC95% 0,33-0,39, $p=0,001$). O subtipo de mieloma múltiplo (*International Staging System*) não influenciaram a sobrevida global e sobrevida livre de progressão. Em 2ª linha ou posterior, 15% (5) receberam daratumumabe e 6% (6) carfilzomibe, ambos associados a outras medicações ou em terapia única. Para sobrevida global mediana o resultado foi de 57 meses para os que receberam daratumumabe e de 77 meses para os que não receberam Daratumumabe, $p = 0,83$ (log-rank), e em relação a sobrevida livre de progressão a mediana dos pacientes que receberam Daratumumab foi de 21 meses (IC 95%: 17,371 - 24,629) já dos que não receberam foi de 34 meses (IC 95%: 21,361 - 46,639), $p=0,011$ (log-rank). **Discussão:** O mieloma múltiplo representa aproximadamente 17% das malignidades hematológicas, com maior incidência em idosos acima de 60 anos, ainda incurável a despeito dos avanços terapêuticos. A sobrevida global em estudos varia de 61 a 67 meses e a sobrevida livre de progressão varia de 31 a 38 meses, com as maiores taxas encontradas em esquemas com bortezomibe. A maioria dos pacientes deste estudo recebeu em primeira linha regimes com bortezomibe. Em comparação com a literatura, ao analisar toda a amostra, demonstram-se taxas maiores de sobrevida global e pouco menores em sobrevida livre de doença. Sabe-se que os imunomoduladores e os inibidores de proteassoma associados ao transplante de células-tronco hematopoiéticas melhoraram os desfechos clínicos, no entanto em 75% dos casos o transplante de células-tronco hematopoiéticas não é uma opção viável, seja devido à idade, comorbidades ou indisponibilidade nos serviços. Neste estudo, ambas sobrevida global e sobrevida livre de progressão foram maiores no grupo submetido ao transplante de células-tronco hematopoiéticas. Ao contrário do que é descrito em literatura, o *International Staging System* não influenciou as taxas de sobrevida, o que pode ser explicado pelo tamanho da amostra e falta de dados do estadiamento de aproximadamente 20% da amostra. **Conclusão:** O tratamento do MM permanece heterogêneo a depender da disponibilidade das drogas em diferentes serviços, e portanto os estudos de vida real, como o apresentado, são importantes para melhor entendimento das características clínicas, das respostas às terapêuticas utilizadas e dos desfechos relacionados. No que tange o tratamento, o transplante de células tronco autólogo permanece benéfico, permitindo maior tempo de sobrevida global e sobrevida livre de progressão de doença. O uso dos anti-CD38, como o daratumumabe, deve ser feito em linhas mais precoces de tratamento, para pacientes refratários e recidivados, oferecendo assim melhores respostas.

Descritores: Mieloma múltiplo; quimioterapia; sobrevida.

ABSTRACT

Introduction: Multiple myeloma is a cancer that occurs due to the clonal proliferation of plasma cells in the bone marrow. With currently available treatments, it is possible to increase patient survival. Clinical outcomes differ depending on the availability of drugs in each service. **Objective:** To carry out a survival analysis in patients with multiple myeloma at the Hospital do Servidor Público Estadual “Francisco Morato de Oliveira” in São Paulo. **Methods:** Observational, retrospective and longitudinal study collecting demographic and clinical data from patients with multiple myeloma treated between 2010 and 2022. Overall and progression-free survival were evaluated using the Kaplan-Meier curve, log-rank test and Cox regression analysis. **Results:** Sample with 99 patients (49 men); mean age of 63 years at diagnosis (40 to 89); subtypes: IgG 54.5%, IgA 17.2%, light chain 23.2% and no information 5.1%; staging International Staging System: I 10%, II 34%, III 38% and no data 17%. In first line, 66.7% treated with bortezomib, cyclophosphamide and dexamethasone, 77.9% in regimens with bortezomib. In second line or later, 15% with daratumumab and 6% with carfilzomib. The median overall survival was 77 months (95% CI: 42.3 - 111.6) and progression-free survival was 27 months (95% CI: 16.5 - 37.4). 30.3% of patients underwent autologous hematopoietic stem cell transplantation, with overall survival and progression-free survival of 117 and 54 months respectively. In the group without hematopoietic stem cell transplantation, overall survival and progression-free survival were 70 and 21 months with $p=0.026$ and <0.0001 respectively. The number of cycles in the first line with HR 0.67 (95%CI 0.53-0.86, $p=0.002$) and hematopoietic stem cell transplantation with HR 0.11 (95%CI 0.002) were significant for overall survival. 33-0.39, $p=0.001$). The multiple myeloma subtype (International Staging System) did not influence overall survival and progression-free survival. In second line or later, 15% (5) received daratumumab and 6% (6) carfilzomib, both associated with other medications or as a single therapy. For median overall survival, the result was 57 months for those who received daratumumab and 77 months for those who did not receive daratumumab, $p = 0.83$ (log-rank), and in relation to progression-free survival, the median of patients who who received Daratumumab was 21 months (95% CI: 17.371 - 24.629) while those who did not received it was 34 months (95% CI: 21.361 - 46.639), $p=0.011$ (log-rank). **Discussion:** Multiple myeloma represents approximately 17% of hematological malignancies, with a higher incidence in elderly people over 60 years of age, and is still incurable despite therapeutic advances. Overall survival in studies ranges from 61 to 67 months and progression-free survival ranges from 31 to 38 months, with the highest rates found in bortezomib regimens. The majority of patients in this study received first-line bortezomib regimens. Compared to the literature, when analyzing the entire sample, higher rates of overall survival and slightly lower rates of disease-free survival were demonstrated. It is known that immunomodulators and proteasome inhibitors associated with hematopoietic stem cell transplantation improve clinical outcomes, however in 75% of cases hematopoietic stem cell transplantation is not a viable option, whether due to age, comorbidities or unavailability of services. In this study, both overall survival and progression-free survival were higher in the group undergoing hematopoietic stem cell transplantation. Contrary to what is described in the literature, the International Staging System did not influence survival rates, which can be explained by the sample size and lack of staging data for approximately 20% of the sample. **Conclusion:** The treatment of MM remains heterogeneous depending on the availability of drugs in different services, and therefore real-life studies, such as the one presented, are important to better understand the clinical characteristics, responses to the therapies used and related outcomes. Regarding treatment, autologous stem cell transplantation remains beneficial, allowing longer overall survival and disease progression-free survival. The use of anti-CD38 drugs, such as daratumumab, should be used in earlier lines of treatment, for refractory and relapsed patients, thus offering better responses.

Keywords: Multiple myeloma; chemotherapy; survival.

Correspondência:

Ana Cecília Pereira Silva
E-mail: acpsilva95@icloud.com
Data de submissão: 27/02/2024
Data de aceite: 19/03/2024

Trabalho realizado:

Serviço de Hematologia do Hospital do Servidor Público Estadual “Francisco Morato de Oliveira”, HSPE-FMO, São Paulo, SP, Brasil.
Endereço: Rua Pedro de Toledo, 1800, 13º andar - Vila Clementino
- CEP: 04039-901, São Paulo, SP, Brasil.

INTRODUÇÃO

O mieloma múltiplo (MM) é uma neoplasia caracterizada pela proliferação de plasmócitos produtores de imunoglobulinas monoclonais. Representa aproximadamente 1% de todos os cânceres e aproximadamente 17% das malignidades hematológicas. Os plasmócitos ao proliferarem na medula óssea podem gerar destruição óssea com lesões líticas, fraturas patológicas, disfunção renal, hipercalcemia entre outros. Sua incidência varia em diferentes países e etnias. Mundialmente há aproximadamente 180 mil novos casos e 117 mil mortes por ano atribuídas ao MM ¹.

Ao longo dos anos houve um aumento na incidência de MM que pode estar relacionado a melhorias no sistema de saúde, com rotina laboratorial e ao maior conhecimento dos sinais e sintomas referentes à doença. O MM acomete mais homens do que mulheres e é mais comum em indivíduos descendentes africanos, mas ocorre em todas as raças e em diversas localidades. É uma doença de adultos mais velhos, com mediana de idade ao diagnóstico de 65 a 74 anos ²⁻³.

Há a suspeita do diagnóstico quando o paciente apresenta dor óssea, aumento de proteína sérica, sinais de malignidade sistêmicos, hipercalcemia, insuficiência renal aguda, anemia não explicada, sintomas neurológicos, sinais de hiperviscosidade, entre outros. O atraso no diagnóstico está associado a piores desfechos.

O MM é subdividido de acordo com a proteína produzida, sendo IgG a mais comum, seguido de IgA de cadeia leve. Outros menos comuns são os produtores de IgD, biclonais, IgM e não secretores ou oligo-secretores ³.

O tratamento sistêmico evoluiu muito nas últimas décadas, mas a doença permanece incurável. O objetivo terapêutico é aliviar os sintomas, resolver as citopenias e reduzir os

danos orgânicos, melhorando assim a qualidade de vida e prolongando a sobrevida global. Em decorrência do uso dos bifosfonatos, dos anticorpos monoclonais anti-CD38, das quimioterapias em alta dose e do uso dos inibidores de proteassoma, como o bortezomibe, os desfechos clínicos melhoraram muito, mas há divergências geográficas em decorrência de características biológicas relacionadas aos indivíduos e à doença, do estadiamento e da disponibilidade dos medicamentos.

Pouco se sabe sobre os desfechos nos pacientes com MM no Brasil, onde a incorporação dos novos agentes e a disponibilidade de recursos para diagnóstico e estratificação de risco permanecem baixas. Além disso, não há padronização do tratamento e os médicos assistentes utilizam diferentes regimes terapêuticos a depender da experiência com as drogas, vivências e estudos ⁴.

OBJETIVO

O objetivo do trabalho é avaliar a sobrevida global e livre de progressão de doença de pacientes com MM tratados no Hospital do Servidor Público Estadual “Francisco Morato de Oliveira”, HSPE-FMO de São Paulo nos últimos 12 anos conforme características clínicas, epidemiológicas e de estadiamento.

MÉTODOS

Trata-se de estudo observacional, retrospectivo e longitudinal, realizado através da análise de dados de prontuário dos pacientes com diagnóstico de MM no HSPE durante o período de 12 anos. A coleta de dados foi realizada através do prontuário eletrônico nos sistemas utilizados (MVeAgiles). Para seleção da amostra foram adotados como critérios de inclusão: registros dos pacientes sob o CID 90.0 (mieloma múltiplo) de janeiro de 2010 a agosto de 2022 atendidos na instituição. Foram

excluídos os pacientes com prontuários incompletos e/ou que não possuíam as informações necessárias para a realização do estudo.

Os seguintes dados foram coletados e estruturados em planilhas com o programa Excel 2019: sexo, idade ao diagnóstico, subtipo de mieloma, lesões de órgão alvo ao diagnóstico, estadiamento, tratamento realizado, resposta ao tratamento, data de progressão de doença ou óbito e data do último registro em prontuário.

Os dados numéricos categóricos foram descritos em percentagens e os dados numéricos contínuos em mediana e quartis. As variáveis dicotômicas foram comparadas através do teste chi-quadrado. A análise de sobrevida foi feita com curva de Kaplan-Meier e regressão de Cox. O nível de significância estatística adotado foi de 5%.

RESULTADOS

A amostra incluiu 99 pacientes, divididos em 49 homens e 50 mulheres, com mediana de 64 anos ao diagnóstico (40 a 89anos) e os subtipos encontrados foram IgG 54,5% (54), IgA 17,2% (17), cadeia leve 23,2% (23) e sem informação 5,1% (5).

Para o estadiamento foi utilizado o International Staging System (ISS), e foram encontrados ISSI 10% (10), ISSII 34% (34), ISSIII 38% (38) e sem dados 17% (17).

Para o tratamento em primeira linha, 66,7% (66) dos pacientes receberam quimioterapia com bortezomibe, ciclofosfamida e dexametasona (VCD), 6,1% (6) receberam bortezomibe, talidomida e dexametasona (VTD), 6,1% (6) receberam bortezomibe e dexametasona, 5,1% (5) receberam bortezomibe, melfalano e prednisona (VMP), 5,1% (5) receberam ciclofosfamida, talidomida e dexametasona (CTD) e 11,1% (11) receberam outras combinações de quimioterápicos. Da amostra total, 77,9% (77) receberam algum protocolo com bortezomibe (Figura 1)

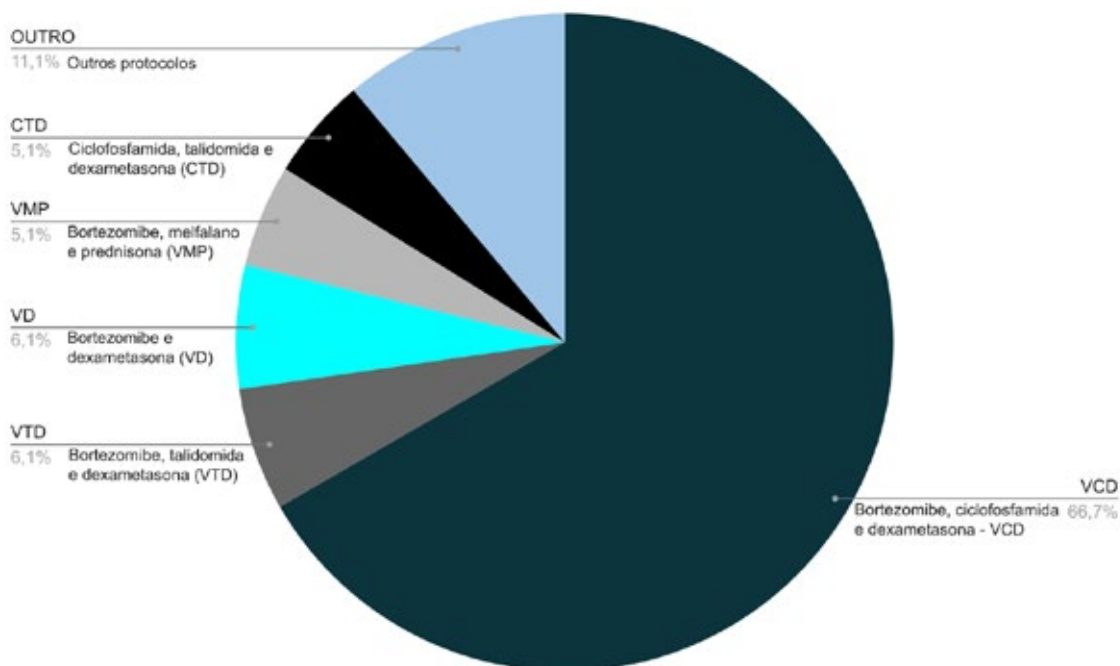


Figura 1 – Tratamentos recebidos em primeira linha para o MM.

Após tratamento de primeira linha, 12,1% (12) dos pacientes obtiveram resposta completa (CR), 20,2% (20) resposta parcial muito boa (VGPR), 16,2% resposta parcial (PR). Em 8,1% (8) não houve (NR), porém não foi possível obter informação precisa de 43,4% (43) dos pacientes nos prontuários.

Na amostra analisada, 30,3% (30) dos pacientes realizaram transplante de células tronco hematopoiéticas (TCTH) autólogo, sendo 27,3% (27) após tratamento de primeira linha e 3% (3) após segunda linha ou posterior.

A sobrevida global (SG) mediana foi de 77 meses (IC95%: 42,3 - 111,6) como mostra a figura 2 e a sobrevida livre de progressão (SLP) foi de 27 meses (IC95%: 16,5 - 37,4) conforme a figura 3.

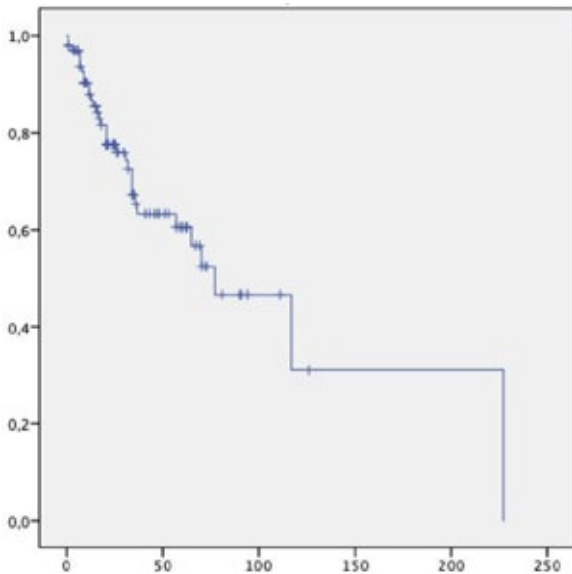


Figura 2 - Sobre vida global mediana geral - Curva Kaplan-Meier de sobrevida global. Abscissa: Tempo em meses.

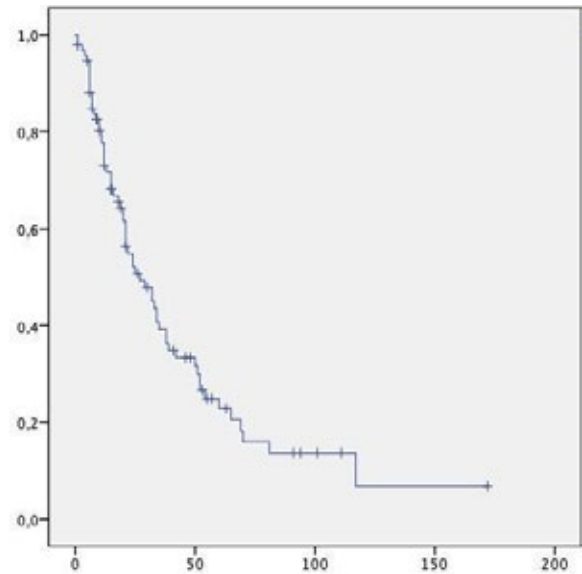


Figura 3 - Sobre vida livre de progressão mediana geral - Curva Kaplan-Meier de sobrevida livre de progressão. Abscissa: Tempo em meses.

A mediana de SG com TCTH foi de 117 meses e sem TCTH foi de 70 meses e a SLP com TCTH foi de 54 meses e sem TCTH foi de 21 meses ($p=0,026$).

Em segunda linha ou posterior, 15% (5) receberam daratumumabe e 6% (6) carfilzomibe, ambos associados a outras medicações ou em terapia única. Para SG o resultado foi de 57 meses para os que receberam daratumumabe e de 77 meses para os que não receberam, $p = 0,83$ (log-rank), e em relação a SLP a mediana dos pacientes que receberam daratumumab foi de 21 meses (IC 95%: 17,371 - 24,629). Já dos que não receberam foi de 34 meses (IC 95%: 21,361 - 46,639), $p=0,011$ (log-rank).

Não foi possível determinar a sobrevida global para os pacientes que receberam carfilzomibe, a SLP mediana para os que receberam foi de 29 meses (IC 95%: 18,265-39,735) e de 27 meses (IC 95%: 17,988-36,012) para os que não receberam, $p=0,698$ (log-rank).

Foi realizada uma regressão de Cox para avaliar a influência das seguintes variáveis na SG: idade, número de ciclos na primeira linha, TCTH após primeira linha, tratamento com daratumumabe ou carfilzomibe após primeira linha e quantidade de linhas de tratamento.

Destas variáveis, apresentaram significância o número de ciclos na primeira linha com HR 0,67 (IC95% 0,53-0,86, $p=0,002$) e realização de TCTH com HR 0,11 (IC95% 0,33-0,39, $p=0,001$).

A quantidade de linhas de tratamento obteve significância para SLP, com HR 1,2 (IC95% 1,003-1,662), favorecendo o desfecho (progressão de doença). O subtipo do MM e ISS não influenciaram a SG e SLP.

DISCUSSÃO

Com base na análise deste estudo, foi possível averiguar a concordância com outros trabalhos epidemiológicos e de sobrevida de pacientes com MM na América Latina e no Brasil, mais especificamente⁵. As mudanças relacionadas ao tratamento do MM nos últimos anos, como a quimioterapia em altas doses consolidada pelo TCTH autólogo, bem como os inibidores de proteassoma, possibilitaram grande melhoria aos pacientes em termos de qualidade de vida e de sobrevida⁶. Acredita-se ainda que pela análise dos dados houve melhoria tanto em sobrevida global como em sobrevida livre de progressão de doença nos últimos anos nos pacientes de vida real, representados nos dados deste estudo.

A amostra corresponde a aproximadamente 50% de homens e 50% de mulheres, mas sabe-se que epidemiologicamente a incidência é 1,5x maior em homens³. Limitação que pode estar relacionada às características da população estudada. A mediana de diagnóstico foi concordante com a encontrada globalmente, de 64 anos (65-74 anos)³. O subtipo mais comum de MM é o IgG que correspondeu a 54,5% da amostra, seguidos de IgA e cadeia leve.

Em relação ao estadiamento, não havia informação precisa em 17% da amostra e talvez essa seja a explicação para a ausência de relação entre o estadiamento e o tempo de SLP e de SG, dados divergentes com os da literatura⁷. Como esperado e comprovado, a maioria dos pacientes diagnosticados possuía ISS III com mediana de sobrevida prevista de 29 meses, o que pode ser explicado pelo atraso no diagnóstico e dificuldade em ser e

conhecer os sinais e sintomas iniciais do MM pelos profissionais de saúde, dado observado em outros estudos da América Latina^{4,6}.

Infelizmente a análise citogenética não estava disponível na maioria dos prontuários dos pacientes, a fim de excluir a possibilidade de análise de SG e SLP em relação ao risco prognóstico e ao estadiamento atribuído às diferentes mutações⁷.

Em relação ao tratamento, a primeira linha de escolha foi heterogênea, mas 66,7% dos pacientes receberam VCD o que difere da literatura do Brasil, em que a 1ª escolha tem sido o VTD⁸. Após 16 anos do uso do bortezomibe, os estudos demonstraram melhora em sobrevida com segurança. Portanto, essa droga é utilizada em diversos protocolos⁹. A SG em estudos varia de 61 a 67 meses e a SLP varia de 31 a 38 meses, com as maiores taxas encontradas em esquemas com bortezomibe¹⁰. A maioria dos pacientes deste estudo receberam em 1ª linha regimes com bortezomibe.

Estudo MMyBRAve (Brasil), de pacientes diagnosticados entre 2008 a 2016, demonstrou SG de 70 meses. O presente estudo demonstrou SG de 77 meses, que pode ser atribuído à incorporação de novos agentes à 1ª linha de tratamento¹¹. Já a SLP foi de 27 meses.

Sabe-se que os imunomoduladores e os inibidores de proteassoma associados ao TCTH melhoraram a sobrevida^{8,12}. No entanto, o TCTH não é factível para aproximadamente três quartos (3/4) dos pacientes, seja devido às comorbidades, idade avançada ou pela indisponibilidade dos serviços¹². Atualmente, apesar de se questionar o papel do TCTH, este permanece como padrão terapêutico para os pacientes elegíveis¹².

Neste estudo, 30,3% pacientes receberam TCTH autólogo como terapia de consolidação posterior a alguma linha de tratamento.

Em comparação, por exemplo, com o estudo Mayo Clinic de 2001 a 2010, em que 37% dos pacientes eventualmente realizaram TCTH, notou-se que a taxa ainda foi baixa ¹³. Essa diferença pode ser explicada pela indisponibilidade ampla do TCTH no serviço. Notou-se ainda que ambas SG e SLP foram maiores com TCTH, o que corrobora outros estudos ^{11,13-14}.

A exposição contínua a diferentes terapias pode estar relacionada à emergência de clones resistentes. A literatura mostra diferentes padrões de resistência à quimioterapia. Um mecanismo que pode ser considerado é a erradicação dos clones quimiossensíveis após a primeira linha de tratamento e a sobrevivência da minoria resistente, que eventualmente torna-se o clone dominante e menos sensível a linhas posteriores de tratamento, o que reduz assim as próximas SLP ¹⁵. A quantidade de linhas de tratamento neste estudo reduziu a SLP, ou o tempo de progressão da doença após a primeira linha.

CONCLUSÃO

A análise dos dados obtidos foi importante para o delineamento das características epidemiológicas e clínicas dos pacientes com mieloma múltiplo atendidos no Hospital do Servidor Público Estadual “Francisco Morato de Oliveira”, HSPE-FMO de São Paulo, como um estudo de vida real. É notória a diferença dos resultados de estudos pivotais com os pacientes de vida real, que se apresentam ao diagnóstico com menor performance clínica e muitas vezes com menos recursos de drogas para o tratamento.

No que tange ao tratamento, o transplante de células tronco autólogo permanece

A explicação descrita acima pode estar relacionada às menores taxas de SGe de SLP encontrada neste estudo para os pacientes que utilizaram daratumumabe Carfilzomibe, pois essas drogas só foram utilizadas em linhas posteriores. Estudos de vida real reforçam a importância do uso precoce do Daratumumab mesmo em pacientes com MM refratários e/ou recidivados ¹⁶⁻¹⁸.

Em resumo, observou-se maior taxa de sobrevida em relação a estudos prévios, de décadas passadas, o que pode ser atribuído à melhoria dos tratamentos. O TCTH permanece viável e benéfico como tratamento padrão aos elegíveis, com avanços em tempo de sobrevida. O uso dos anti-CD38 deve ser uma opção para pacientes refratários e recidivados em linhas mais precoces de tratamento. Para melhor compreensão quanto aos fatores prognósticos, dados como ISS ao diagnóstico e análise citogenética são imprescindíveis.

benéfico, permite maior tempo de sobrevida global e sobrevida livre de progressão de doença. O uso dos anti-CD38, como o daratumumabe, deve ser feito em linhas mais precoces de tratamento, para pacientes refratários e recidivados, o que resulta em melhores respostas.

Por se tratar de doença heterogênea, as respostas e os desfechos são diferentes entre os serviços, a depender da disponibilidade de drogas e do perfil clínico do paciente. Portanto, caracterizações e análises como as apresentadas são essenciais para o planejamento terapêutico.

REFERÊNCIAS

1. Siegel RL, Miller KD, Wagle NS, Jemal A. Cancer statistics, 2023. *Cancer J Clin.* 2023;73(1):17–48.
2. Huang J, Chan SC, Lok V, Zhang L, Lucero-Prisno DE, Xu W, et al. The epidemiological

- landscape of multiple myeloma: a global cancer registry estimate of disease burden, risk factors, and temporal trends. *Lancet Haematol.* 2022;9(9):e670-e677.
3. Kyle RA, Gertz MA, Wilzig TE, Lust JA, Lacy MQ, Dispenzieri A, et al. Review of 1027 patients with newly diagnosed multiple myeloma. *Mayo Clin Proc.* 2023;78(1):21-33.
 4. Hungria UT, Maiolino A, Martinez G, Colleoni WD, Coelho EO, Rocha L, et al. Confirmation of the utility of the International Staging System and identification of a unique pattern of disease in Brazilian patients with multiple myeloma. 2008;93(5):791-92.
 5. Curado MP, Oliveira MM, Silva DR, Souza DL. Epidemiology of multiple myeloma in 17 Latin American countries: an update. *Cancer Med.* 2018;7(5):2101-08.
 6. Clinical and epidemiological features of multiple myeloma patients from a low socio-economic region of Brazil. *Rev Bras Hematol Hemoter.* 2015;37(5):354-55.
 7. International Myeloma Foundation. International Staging System (ISS) and Revised ISS (R-ISS) [Internet]. 2005 [cited 2024 Feb 20]. Available from: <<https://www.myeloma.org/international-staging-system-iss-revised-iss-r-iss>>.
 8. Kerbauy LN, Parmar S, Kutner JM, Gusmão BM, Hamerschlak N. Hematological approaches to multiple myeloma: trends from a Brazilian subset of hematologists. Across-sectional study. *São Paulo Med J.* 2016;134(4):335-41.
 9. Alwahsh M, Farhat J, Talhouni S, Hamadneh L, Hergenröder R. Bortezomib advanced mechanisms of action in multiple myeloma, solid and liquid tumors along with its novel therapeutic applications. 2023;22:146-68.
 10. Saraf S, Patel P, Rondelli D. Epidemiology, biology, and outcome in multiple myeloma patients in different geographical areas of the world. *J Adv Internal Med.* 2012;1(1):20-32.
 11. Hungria VT, Bittencourt R, Martinez GA, Santos JA. A Brazilian real-life experience of multiple myeloma patients: final results from the mmybrave multi-center study. *Blood.* 2022;140(Supplement 1):4352-53.
 12. Hungria VT, Maiolino A, Martinez G, Duarte GO, Bittencourt R, Peters L, et al. Observational study of multiple myeloma Latin America. *Ann Hematol.* 2016;96(1):65-72.
 13. Kumar SK, Dispenzieri A, Lacy MQ, Gertz MA, Buadi FK, Pandey S, et al. Continued improvement in survival in multiple myeloma: changes in early mortality and outcomes in older patients. *Leukemia.* 2014;28(5):1122-28.
 14. Hungria VT, Martinez-Baños DM, Peñafiel C, Miguel CE, Vela-Ojeda J, Remaggi G, et al. Multiple myeloma treatment patterns and clinical outcomes in the Latin America Haemato-Oncology (HOLA) Observational Study, 2008-2016. *Br J Haematol.* 2020;188(3):383-93.
 15. Salomon-Perzyński A, Jamroziak K, Głodkowska-Mrówka E. Clonal Evolution of Multiple Myeloma - Clinical and Diagnostic Implications. *Diagnostics.* 2021;11(9):1534.
 16. Offidani M, Corvatta L, Morè S, Nappi D, Martinelli G, Olivieri A, Cerchione C, et al. Daratumumab for the Management of Newly Diagnosed and Relapsed/Refractory Multiple Myeloma: Current and Emerging Treatments. *Front Oncol.* 2021;10:624661.
 17. Dimopoulos MA, Richardson P, Lonial S. Treatment options for patients with heavily pretreated relapsed and refractory multiple myeloma. *Clin Lymphoma Myeloma Leuk.* 2022;22(7):460-73.
 18. Minakata D, Fujiwara SI, Yokoyama D, Noguchi A, Aoe S, Oyama T, et al. Relapsed and refractory multiple myeloma: a systematic review and network meta-analysis of the efficacy of novel therapies. *Br J Haematol.* 2023;200(6):694-703.

Neutrophil/ Lymphocyte ratio an important marker of worse outcome in Covid-19: a cross-sectional study in a Brazilian population

Relação neutrófilos/linfócitos um importante marcador de pior desfecho na Covid-19: um estudo transversal em uma população brasileira

Vera Lucia de Piratininga Figueiredo, Perla Vicari, Inara Lucia Arce, Cezar Emiliano Fernandes Gonçalves, João Bosco Neto, Guilherme Moura Sales, Géssica Augusto, Juline Prado Paes, Mariana Mengatti, André Luis Tavares, Vitor Fernandes Paiva
Hospital do Servidor Público Estadual "Francisco Morato de Oliveira", HSPE-FMO, São Paulo, SP, Brazil
Publicação do Instituto de Assistência Médica ao Servidor Público Estadual (Iamspe)

ABSTRACT

Coronavirus disease 2019 (COVID-19), caused by severe acute respiratory syndrome coronavirus 2, is a pandemic with high morbidity and mortality. Several studies on the use of laboratory markers that can differentiate patients at high risk of death associated with COVID-19 or with an unfavourable course from mild to severe disease have been proposed recently. In this study, we evaluated hematological parameters of 1369 patients diagnosed with Covid-19 from a unique center of Brazil and correlated with disease severity. Patients were divided into two groups according to their clinical outcome: death or hospital discharge. The absolute number of neutrophils, lymphocytes, platelets and the neutrophil/lymphocyte ratio were statistically significant between the two groups, with $p < 0.001$. There was no statistical relevance between the platelet/lymphocyte ratio and the clinical evolution of the studied patients. Thus, our results reinforce the data described in previous studies that NLR can be an important marker of unfavourable clinical evolution in Covid -19.

Keywords: Covid-19; lymphopenia; thrombocytopenia; blood plateles; neutrophils; lymphocytes.

RESUMO

A doença por coronavírus 2019 (COVID-19), causada pela síndrome respiratória aguda grave coronavírus 2, é uma pandemia com alta morbidade e mortalidade. Vários estudos sobre o uso de marcadores laboratoriais que podem diferenciar pacientes com alto risco de morte associado à COVID-19 ou com evolução desfavorável de doença leve à grave foram propostos recentemente. Neste estudo, avaliamos parâmetros hematológicos de 1.369 pacientes com diagnóstico de Covid-19 de um único centro do Brasil e correlacionados com a gravidade da doença. Os pacientes foram divididos em dois grupos de acordo com o desfecho clínico: óbito ou alta hospitalar. O número absoluto de neutrófilos, linfócitos, plaquetas e a relação neutrófilos/linfócitos foram estatisticamente significativos entre os dois grupos, com $p < 0,001$. Não houve relevância estatística entre a relação plaquetas/linfócitos e a evolução clínica dos pacientes estudados. Assim, nossos resultados reforçam os dados descritos em estudos anteriores de que a NLR pode ser um importante marcador de evolução clínica desfavorável na Covid -19.

Descritores: Covid-19; linfopenia; trombocitopenia; plaquetas; neutrófilos; linfócitos.

Correspondence:

Perla Vicari
Email: vicarp03@gmail.com
Submission date: 23/05/2023
Acceptance date: 30/05/2023

Work done:

Hematology Service of Hospital do Servidor Público Estadual "Francisco Morato de Oliveira", HSPE-FMO, São Paulo.
Adress: Rua Pedro de Toledo, 1800, 13th floor - Vila Clementino - CEP: 04039-901, São Paulo, SP, Brazil.

INTRODUCTION

Coronavírus disease 2019 (COVID-19) is an infectious respiratory disease caused by severe acute respiratory syndrome coronavirus 2 and caused great loss of lives¹. By April 2022, according to the World Health Organisation (WHO) Covid-19, approximately 6 million people died out of total of > 600 million confirmed cases in all of World. In Brazil, from 3 January 2020 to 1 August 2022, there have been 34.4 million confirmed cases of COVID-19 with 683 thousand deaths, reported to WHO². The Covid-19 pandemic has had repercussions not only of a biomedical and epidemiological nature, but also an impact on health systems, with the exposure of populations and vulnerable groups, the economic support of the financial system and the population.

Covid -19 presents a heterogeneous clinical manifestation from asymptomatic to very serious cases, with a mortality of about 2.4%³. Therefore, early identification of patients with a higher risk of poor clinical outcomes and predictive biomarkers are of great relevance.

Several laboratory abnormalities, such as platelets, white blood cell total count, lymphocytes, neutrophils, (together with neutrophil-lymphocyte and platelet-lymphocyte ratio), and hemoglobin were described to be associated with COVID-19 infection and severity. Several studies have shown that these alterations are significantly more common in patients with severe COVID-19 disease and are associated with a poorly prognosis⁴⁻⁸.

The neutrophil to lymphocyte (NLR) and platelet to lymphocyte (PLR) ratios have been widely used to predict severity of systemic inflammation in a variety of diseases⁹⁻¹⁰. Thus, these correlations appear to be useful markers in the assessment of moderate and severe Covid-19 cases and mortality risk.^(4,5)

In this study, we evaluated hematological parameters of 1369 patients diagnosed with Covid-19 and correlated them as NLR and PLR ratios and disease severity.

CASUISTIC AND METHODS

This is a retrospective cross-sectional study with patients with a diagnosis of COVID-19 (SarsCoV-2 infection) admitted from August 2020 to April 2021 at Hospital do Servidor Público do Estado de São Paulo. Whole samples which were confirmed by laboratory test (positive for RT-PCR of nasal and pharyngeal swab) were included. Patients whose medical records were incomplete or who did not have a blood count at the time of admission were excluded from the study. Statistical calculations were carried out based on the total number of patients whose information for that variable was complete. Thus, the total number of patients may vary according to the variable studied. The following clinical information and laboratory data were extracted from medical records. Patients were divided into two groups according to their clinical course: Group 1- death and Group 2- hospital discharge. Their clinical, laboratory data, NLR and PLR ratios were compared.

Continuous and categorical variables were expressed as medians (interquartile ranges) and absolute and relative frequencies, respectively. Comparisons between the two groups (outcome of death or hospital discharge) were performed using chi-square or Mann-Whitney test. We used the IBM SPSS Statistics software package version 24 for statistical analysis. Significance was set at $p < 0.05$.

A binary logistic regression was used to examine factors associated with mortality. A hierarchical method was performed with the variables. Multicollinearity was assessed by

examining the variance inflation factor (values > 2 were excluded). The results are presented as odds ratios and 95% confidence intervals.

The Ethics Committee of the healthcare facility approved the study protocol (CAAE: 58792822.1.0000.5463).

RESULTS

A total of 1369 patients aged 59 to 77 years old with COVID-19 were included. Seven hundred and one (51,2%) were male. Of all hospitalised patients included in the study, 426 (31.1%) died and 943 (68.9%) were discharged. Baseline patients' characteristics can be seen in Table 1.

There was a statistically significant difference in age, absolute neutrophils, lymphocytes and platelets counts, NLR and PLR between two groups studied. The correlation of C-reactive protein (CPR) with NLR and PLR was verified with Spearman's correlation coefficient. Both were direct correlations with coefficient 0.39 (moderate correlation) and 0.27 (weak correlation), respectively ($p < 0.001$), Figure 1.

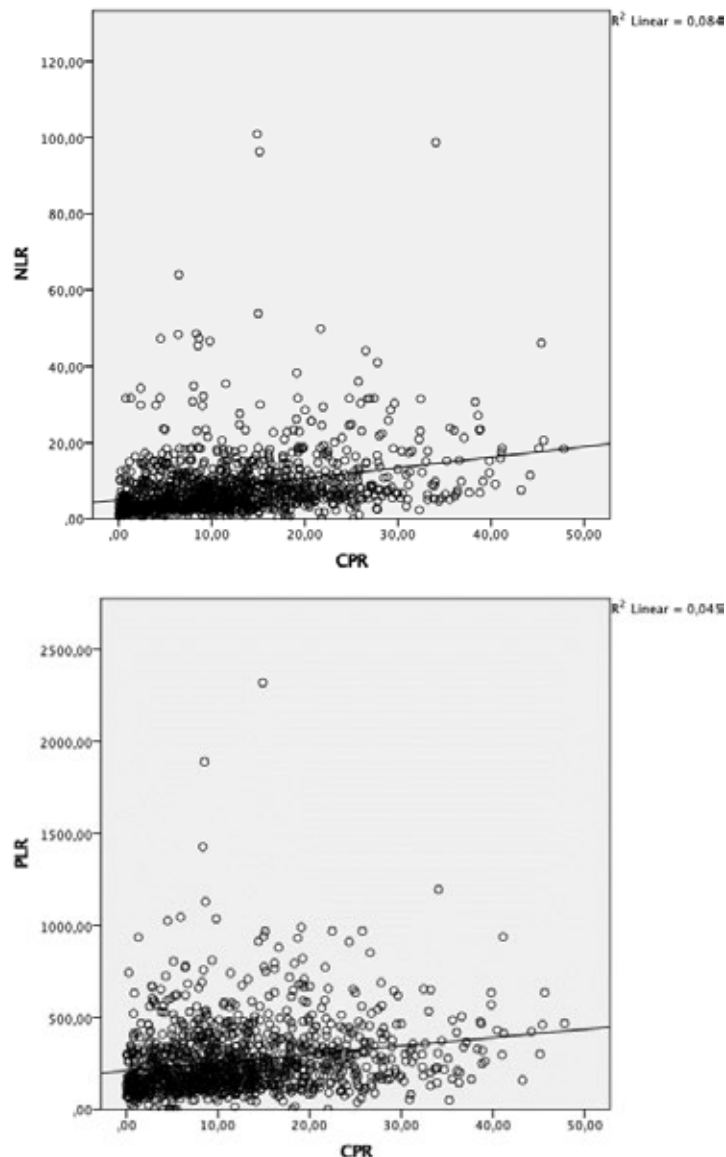


Figure 1 - Correlation of C-reactive protein (CPR) with neutrophil to lymphocyte (NLR) and platelet to lymphocyte (PLR) ratios.

The risk of the clinical outcome was significantly higher in patients with NLR of 3.3 than in those with an NLR < 3.3, $p < 0.001$. (Table 1).

Table 1 - Baseline characteristics – Data are n (%) or median (IQR). Comparison between the two groups were performed using chi-square for categorical variables or Mann-Whitney for continuous variables. Missing data: obesity (n = 572), hypertension (n = 81), diabetes (n = 100), chest tomography involvement (n = 176), CPR (n = 572).

	Whole samples	Group		p
		Death (n = 426)	Hospital discharge (n = 943)	
Age (years) (n = 1369)	68 (59-77)	73 (64-81)	66 (56-75)	<0.001
Male gender (n = 1369)	701 (51.2%)	233 (33.2%)	468 (66.8%)	0.90
Obesity (n = 797)	299 (37.5%)	89 (29.7%)	210 (70.3%)	0.628
Hypertension (n = 1288)	832 (64.5%)	298 (35.8%)	534 (64.2%)	<0.001
Diabetes (n = 1269)	535 (42.1%)	186 (34.7%)	349 (65.3%)	0.007
Chest tomography involvement \geq 50% (n = 1193)	588 (49.2%)	227 (38.6%)	361 (61.4%)	<0.001
Hemoglobin (g/dL) (n = 1369)	13 (11.6-14.2)	12.8 (11-14.2)	13 (11.8-14.2)	0.025
Neutrophils count (x10 ⁹ /L) (n = 1369)	5.8 (3.9-8.6)	6.5 (4.5-9.5)	5.5 (3.8-8.0)	<0.001
Lymphocyte count (x10 ⁹ /L) (n = 1369)	.97 (.65-1.4)	.80 (.57-1.2)	1.0 (.70-1.4)	<0.001
Platelet count (x10 ⁹ /L) (n = 1369)	213 (164-276.75)	196 (153-269)	219 (171-278)	<0.001
CPR (n = 797)	10.3 (5.2 – 17.3)	13.3 (7.9 – 21.4)	9.1 (4.2 – 15)	<0.001
Neutrophil / lymphocyte ratio (NLR)	6 (3.48-10)	7.67 (4.6-14.5)	5.41 (3.15-9.23)	<0.001
Platelet / lymphocyte ratio (PLR)	213.1 (139.6-327.5)	240 (150-388.2)	210.9 (139.1-309.4)	<0.001
NLR \geq 3.3	1048 (76.6%)	362 (34,5%)	686 (65.5%)	<0.001
PLR \geq 180	818 (59.8%)	270 (33%)	548 (67%)	0.074

A binary logistic regression was used to examine factors associated with mortality. A hierarchical method was performed with the variables NLR, previous diagnosis of hypertension, previous diagnosis of diabetes, chest tomography involvement and age. Multicollinearity was assessed by examining the variance inflation factor (values > 2 were excluded). All the variables were predictors of mortality, except previous diagnosis of diabetes (Table 2). The results are presented as odds ratios and 95% confidence intervals.

Table 2 - Binary logistic regression model for predictors of mortality.

Variable	OR	95% CI	p
NLR	1.04	1.03-1.06	<0.001
Hypertension	1.41	1.04-1.91	0.024
Chest tomography involvement \geq 50%	2.46	1.86-3.24	<0.001
Age	1.04	1.03-1.06	<0.001

DISCUSSION

We evaluated a large number of patients diagnosed with Covid-19 and the hematological parameters showed differences between groups of outcomes of death and hospital discharge. These evidences reinforce the previously described findings⁴⁻¹². Twenty to 40% of COVID-19 patients have leukopenia, and 3–24% have leukocytosis. Lymphopenia (lymphocyte count \leq 1,100 cells/ μ L) was seen in 30–75% of COVID-19 patients. A recent meta-analysis found a strong association between lymphopenia and severe COVID-19¹¹. On the other hand, neutrophilia has been reported in severe COVID-19 patients and it may be due to viral-induced inflammation or due to secondary bacterial infections, seen in approximately 10% of COVID-19 patients. Despite significant heterogeneity among the studies, analysis has emphasized that the association between NLR levels on admission and poor outcomes for COVID-19 was independent of predictors, such as age, hypertension, diabetes mellitus, and cardiovascular diseases⁹⁻¹⁰. An elevated neutrophil to lymphocyte ratio was identified as a marker for in-hospital mortality and severe COVID-19 disease⁷. At present, even though neutrophilia was not observed at the first examination of the admission of these patients, there was a statistical significance in the value of initial neutrophils between

both groups, reinforcing those higher values of neutrophils are associated with a worse clinical outcome.

Decreased lymphocyte counts were associated with more severe outcomes with $p < 0.001$. The lymphopenia appears to be associated with an invasion of lymphocytes by the virus, as ACE2 receptors are found on lymphocytes. The virus may directly attack lymphocytes causing apoptosis, invade bone marrow cells, or cause destruction of the spleen or lymph nodes¹³.

The NLR calculated at hospital admission had high value in predicting the subsequent poor clinical outcomes. We validated a cut off value of 3.3 for NLR, calculate on the first blood count at hospital admission 4-5. The NLR value was higher in group 1 - death than in group 2 - hospital discharge, $p < 0.001$ and, consequently, the presence of cutoff > 3.3 was higher in group 1 (84.9%) than in group 2 (7.7%), $p < 0.001$.

In this study, a moderate correlation was found between CRP and NLR values, reinforcing the findings already described in the literature⁶.

Thrombocytopenia is described in about 5 to 41.7% of patients with COVID-19, with an incidence that varies according to the severity of the disease. It is usually light with

counts usually between 100 to 150 X10⁹/L⁷. Severe thrombocytopenia is rarely reported in patients with COVID-19, for example in association with an immune thrombocytopenic purpura-like state¹⁴. In the present study, thrombocytopenia was not found in the initial assessment of the patients, however higher platelet levels were associated with a better outcome in these patients (Hospital discharge group), with $p < 0.001$.

The platelet to lymphocyte ratio is confirmed to be a good candidate for predicting the outcome of patients with different inflammatory diseases, such as neoplasias, acute pancreatitis and cardiovascular disease⁷. The analysis of laboratory values and demographic findings of three hundred and four patients diagnosed with COVID-19 infection showed that the NLR and PLR ratios of those with severe clinical symptoms were significantly higher ($p < 0.001$), concluding that these ratios can be used as significant biomarkers in predicting the prognosis of patients¹⁵. The group-2 had higher platelet values when compared to group-1, with the worst evolution ($p < 0.001$). However, the present study failed to demonstrate a correlation between a cut of value of 180 for PLR and better clinical outcome, with no statistical difference between the two groups studied ($p = 0.074$).

CONCLUSION

In conclusion, this study with a large number of evaluated patients reinforces that the identification of effective biomarkers of progressive disease, such as NLR, can be useful for diagnosis, prevention of complications and effective therapy in COVID-19.

LIMITATIONS OF THE STUDY

As this is a retrospective study analysing medical records, which date back to the height of the SARs-Cov 2 pandemic, impor-

tant variability between reports was found. Thus, the present study is subject to information bias that had to be removed in the analysis, mainly correlated to the periodicity and time of signs and symptoms of the disease and clinical worsening. Furthermore, the date of the first test collection was not the same for all individuals analysed, as the demand for care was heterogeneous, with some seeking care at the onset of symptoms and others later. Therefore, for greater clarity of these findings, further work must be carried out, standardising the date of blood count collection in relation to the onset of symptoms, as well as greater standardisation of signs of clinical worsening.

REFERENCES

1. Wu Z, McGoogan JM. Characteristics of and Important Lessons from the Coronavirus Disease 2019 (COVID-19) Outbreak in China: Summary of a Report of 72 314 Cases from the Chinese Center for Disease Control and Prevention. *JAMA*. 2020;323(13):1239-42.
2. World Health Organization. Weekly operational update on COVID-19 -30; 2022 [Internet]. 2022 [cited 2024 Jan 15]. Available from: <https://www.who.int/publications/m/item/weekly-operational-update-on-covid-19--30-march-2022>.
3. Wu Z, McGoogan JM. Characteristics of and Important Lessons From the Coronavirus Disease 2019 (COVID-19) Outbreak in China: Summary of a Report of 72 314 Cases From the Chinese Center for Disease Control and Prevention. *JAMA*. 2020;323(13):1239-42.
4. Zeng ZY, Feng SD, Chen GP, Wu JN. Predictive value of the neutrophil to lymphocyte ratio for disease deterioration and serious adverse outcomes in patients with COVID-19: a prospective cohort study. *BMC Infect Dis*. 2021;21(1):80.

5. Gelzo M, Cacciapuoti S, Pinchera B, De Rosa A, Cerneria G, Scialò F, et al. Prognostic Role of Neutrophil to Lymphocyte Ratio in COVID-19 Patients: Still Valid in Patients That Had Started Therapy? *Front Public Health*. 2021;9:664108.
6. Sukrisman L, Sinto R, Priantono D. Hematologic Profiles and Correlation Between Absolute Lymphocyte Count and Neutrophil/Lymphocyte Ratio with Markers of Inflammation of COVID-19 in an Indonesian National Referral Hospital. *Int J Gen Med*. 2021;14:6919-24.
7. Wool GD, Miller JL. The Impact of COVID-19 Disease on Platelets and Coagulation. *Pathobiology*. 2021;88(1):15-27.
8. Liu Y, Sun W, Guo Y, Chen L, Zhang L, Zhao S, et al. Association between platelet parameters and mortality in coronavirus disease 2019: retrospective cohort study. *Platelets*. 2020;31(4):490-96.
9. Eagleton MJ, Henke PK, Luke CE, Knipp BS, Wakefield TW, Greenfield LJ. Inflammation and intimal hyperplasia associated with experimental pulmonary embolism. *J Vasc Surg*. 2002;36(3):581-88.
10. Watts JA, Zagorski J, Gellar MA, Stevinson BG, Kline JA. Cardiac inflammation contributes to right ventricular dysfunction following experimental pulmonary embolism in rats. *J Mol Cell Cardiol*. 2006;41(2):296-307.
11. Huang I, Pranata R. Lymphopenia in severe coronavirus disease-2019 (COVID-19): systematic review and meta-analysis. *J Intensive Care*. 2020;8:36.
12. Shahri MK, Niazkar HR, Rad F. COVID-19 and hematology findings based on the current evidences: a puzzle with many missing pieces. *Int J Lab Hematol*. 2021;43(2):160-68.
13. Xu H, Zhong L, Deng J, Peng J, Dan H, Zeng X, et al. High expression of ACE2 receptor of 2019-nCoV on the epithelial cells of oral mucosa. *Int J Oral Sci*. 2020;12(8):1-5.
14. Yang X, Yang Q, Wang Y, Wu Y, Xu J, Yu Y, Shang Y. Thrombocytopenia and its association with mortality in patients with COVID-19. *J Thromb Haemost*. 2020;18(6):1469-72.
15. Erdogan A, Can FE, Gönüllü H. Evaluation of the prognostic role of NLR, LMR, PLR, and LCR ratio in COVID-19 patients. *J Med Virol*. 2021;93(9):5555-59.

Experiência com o uso do denosumabe no tratamento da osteoporose no paciente extremo idoso

Experience with the use of denosumab in the treatment of osteoporosis in the extremely elderly patient

Hélida Rosana de Jesus Ferreira Caldas, Elaine de Azevedo
Hospital do Servidor Público Estadual "Francisco Morato de Oliveira", HSPE-FMO, São Paulo, SP, Brasil
Publicação do Instituto de Assistência Médica ao Servidor Público Estadual (Iamspe)

RESUMO

Introdução: A osteoporose é uma doença caracterizada pela perda progressiva de massa óssea e deterioração da microarquitetura, o que a torna mais frágil e propensa a fraturas. Uma das opções de tratamento disponíveis para reduzir o risco de fraturas em pacientes com osteoporose é o denosumabe, um anticorpo monoclonal que inibe a ação dos osteoclastos e ajuda a preservar a massa óssea. **Objetivos:** Analisar detalhadamente o perfil de pacientes extremo idosos com osteoporose em tratamento com denosumabe. **Métodos:** Estudo retrospectivo em hospital terciário de São Paulo. Foi feita a revisão de prontuário de 121 pacientes, com idade igual ou superior a 80 anos e que receberam tratamento com denosumabe no período entre 1º de janeiro de 2021 e 31 de dezembro de 2022. **Resultados:** A maioria dos pacientes era do sexo feminino com 91,74% e apenas 8,26% do sexo masculino, com média de 86 anos. Destes pacientes, 67% não tiveram hospitalizações durante o período do estudo. A ocorrência de fraturas sintomáticas foi baixa, a média de escore T do fêmur total dos pacientes foi de -2,4. Com relação ao uso prévio de bisfosfonatos, 90% dos pacientes já haviam utilizado essa classe de medicamentos. Desses, 51% fizeram uso de bisfosfonatos orais por mais de 5 anos e 23% utilizaram bisfosfonato endovenoso pelo mesmo período. A maioria dos pacientes (87%) fazia uso de mais de 5 medicamentos diariamente. Mais da metade apresentavam mais de 5 comorbidades. O uso prévio da teriparatida foi registrado em 31% dos pacientes. **Conclusão:** Este estudo retrospectivo forneceu um perfil detalhado de pacientes extremo idosos com osteoporose em tratamento com denosumabe. As características clínicas e densitométricas da população avaliada permitem inferir que se trata de um grupo de pacientes com alto risco para fraturas por fragilidade. Verificou-se uma excelente adesão ao tratamento, o que corrobora a expectativa de que a posologia semestral é favorável, e um número pequeno de fraturas sintomáticas e internações, o que sugere que o denosumabe pode ser uma opção eficaz para reduzir o risco de fraturas em extremo idosos com osteoporose.

Descritores: Osteoporose; idoso; denosumabe.

ABSTRACT

Introduction: Osteoporosis is a disease characterized by the progressive loss of bone mass and deterioration of the microarchitecture, making it more fragile and prone to fractures. One of the treatment options available to reduce the risk of fractures in patients with osteoporosis is denosumab, a monoclonal antibody that inhibits the action of osteoclasts, helping to preserve bone mass. **Objectives:** To analyze in detail the profile of extremely elderly patients with osteoporosis undergoing treatment with denosumab. **Methods:** Retrospective study in a tertiary hospital in São Paulo. The medical records of 121 patients were reviewed, aged 80 years or over and who received treatment with denosumab in the period between January 1, 2021 and December 31, 2022. **Results:** The majority of patients were female with 91.74% and only 8.26% male. With an average of 86 years old. Of these, 67% had no hospitalizations during the study period. The occurrence of symptomatic fractures was low. The mean total femur T-score of the patients was -2.4. Regarding previous use of bisphosphonates, 90% of patients had already used this class of medications. Of these, 51% used oral bisphosphonates for more than 5 years and 23% used intravenous bisphosphonates for the same period. The majority of patients (87%) took more than 5 medications daily. More than half had more than 5 comorbidities. Previous use of teriparatide was recorded in 31% of patients. **Conclusion:** This retrospective study provided a detailed profile of extremely elderly patients with osteoporosis undergoing denosumab treatment. The clinical and densitometric characteristics of the population evaluated allow us to infer that this is a group of patients at high risk for fragility fractures. We found excellent adherence to treatment, confirming the expectation that biannual dosing is favorable, and a small number of symptomatic fractures and hospitalizations, suggesting that denosumab may be an effective option to reduce the risk of fractures in the elderly with osteoporosis.

Keywords: Osteoporosis; elderly; denosumab.

Correspondência:

Hélida Rosana de Jesus Ferreira Caldas
E-mail: helida_1990@hotmail.com
Data de submissão: 18/12/2023
Data de aceite: 19/03/2024

Trabalho realizado:

Serviço de Reumatologia do Hospital do Servidor Público Estadual "Francisco Morato de Oliveira", HSPE-FMO.
Endereço: Rua Pedro de Toledo, 1800, 4º andar - Vila Clementino - CEP: 04039-901, São Paulo, SP, Brasil.
Centro Universitário São Camilo
R. Raul Pompéia, 144 - Pompeia, São Paulo - SP, 05025-010

INTRODUÇÃO

A osteoporose (OP) é uma doença esquelética sistêmica caracterizada por baixa massa óssea e deterioração da microarquitetura do tecido ósseo que leva à fragilidade óssea e, conseqüentemente, a maior suscetibilidade a fraturas¹⁻².

Atinge ambos os sexos com predominância nas mulheres. Sua prevalência é aumentada com a idade e pode ser considerada a principal causa de fraturas na população idosa. Estimativas da Organização Mundial da Saúde (OMS) prevêm que a população idosa crescerá significativamente nos próximos 50 anos na América Latina e que o número de fraturas de quadril (a de maior gravidade pois está associada a altas taxas de morbidade e mortalidade) passará a ser similar aos números atuais do Estados Unidos e da Europa. No Brasil, segundo a OMS, estima-se que o número de fraturas de quadril ao ano (hoje cerca de 121.700) deva atingir a cifra de 160 mil até 2050¹⁻⁷.

Além da alta incidência, a OP assume grande importância devido às graves conseqüências físicas, psicossociais e financeiras que afetam tanto o indivíduo quanto a sua família e a comunidade²⁻³. Tem sido considerada uma questão relevante de saúde pública já que as fraturas na população muito idosa acarretam perda da autonomia, incapacidade e óbito.

A abordagem da osteoporose exige coordenação do cuidado como um todo ao utilizar ferramentas e protocolos clínicos baseados em evidências científicas. O objetivo do tratamento da OP é reduzir a probabilidade de fraturas através de medidas farmacológicas e não farmacológicas. Medidas gerais, como intervenções para diminuir quedas, boa nutrição, atividade física regular, cessar tabagismo e limitação do consumo de álcool são recomendadas. A suplementação de

cálcio e vitamina D está indicada quando há uma dieta insuficiente ou sinais de hipovitaminose^{1-5,7}.

É importante conhecer o perfil do paciente para uma boa estratificação de risco para fraturas, e assim, definir a melhor estratégia para a escolha do tratamento farmacológico^{3,7}.

Diferentes classes farmacológicas têm se mostrado eficazes quando há risco de fraturas. A escolha do medicamento deve ser definida individualmente, baseada nas características clínicas, custos e preferência do paciente bem como no conhecimento da eficácia e da segurança do fármaco específico. Os medicamentos que atuam no metabolismo ósseo e que fazem parte do arsenal terapêutico da OP são classificados em antirreabsortivos ou anticatabólicos (Alendronato, Ibandronato, Risedronato, Ácido Zolendrônico, Denosumabe, Raloxifeno), anabólicos ou formadores (Teripatida) e de efeito "misto" ou dual (Romosozumabe). Os antirreabsortivos atuam bloqueando a atividade dos osteoclastos, reduzindo o processo de remodelamento ósseo. Representam o grupo de medicações com importante número de evidências científicas que confirmam sua eficácia no tratamento para osteoporose e são os mais prescritos na prática médica¹⁻⁷.

É notório o denosumabe (DMB) como uma importante opção no arsenal de medicamentos antirreabsortivos no tratamento da OP. Trata-se de um anticorpo monoclonal totalmente humanizado contra o ligante do receptor ativador do fator nuclear do kappa B (RANKL). Ele reduz a diferenciação, a atividade e a sobrevivência dos osteoclastos por inibir a ligação RANK-RANKL. É de fácil aplicação e tem ótimos índices de adesão por ter uma posologia cômoda (uso semestral). Existem estudos concretos mostrando sua eficácia antifratura e segurança. Está

aprovado para o tratamento de mulheres na pós menopausa com OP, tratamento de perda óssea por terapia de supressão hormonal em indivíduos com neoplasia de próstata e mama, OP em homens, OP associada à terapia sistêmica com glicocorticoides e também em pacientes com disfunção renal, pois não há metabolização do medicamento pelos rins e pode ser utilizado em pacientes com doença óssea metastática. Pode ser utilizado na falha, intolerância ou contraindicação aos medicamentos tidos como de primeira linha, como alendronato, risedronato, ácido zolendrônico. Tem sido uma ótima escolha para pacientes com OP grave, alto risco para quedas, com múltiplas comorbidades, polifarmácia e com histórico de tratamento prévio de longa data com outros fármacos para tratar OP¹⁻⁷.

Os pacientes assistidos no ambulatório de Reumatologia do Hospital do Servidor Público Estadual "Francisco Morato de Oliveira" (HSPE-FMO) de São Paulo possuem características peculiares como idade avançada, histórico de uso prévio prolongado de bisfosfonatos, múltiplas comorbidades, diminuição cognitiva, limitações físicas, polifarmácia, quedas frequentes, alteração na função renal e baixa densidade mineral óssea. São frequentemente estratificados como graves com um perfil de muito alto risco para fraturas e com prognóstico ruim no que se refere a fraturas por fragilidade. Sendo assim, viu-se a necessidade de conhecer e utilizar um medicamento mais incisivo para tal perfil.

OBJETIVO

Avaliar o perfil demográfico, clínico e densitométrico dos pacientes extremo idosos (acima de 80 anos), em uso regular de DMB para o tratamento de OP considerando os seguintes dados: idade, sexo, número de comorbidades, número de fármacos de uso habitual (polifarmácia), histórico de

tratamento farmacológico para OP. Avaliação do registro de novas fraturas sintomáticas e de internações por qualquer motivo no período de 1 de janeiro de 2021 e 31 de dezembro de 2022.

MÉTODOS

Desenho do Estudo

Estudo observacional, retrospectivo e transversal que incluiu pacientes com diagnóstico de osteoporose em acompanhamento no Ambulatório de Osteoporose do Serviço de Reumatologia do Instituto de Assistência Médica ao Servidor Público Estadual (Iamspe), em São Paulo, Brasil, no período entre 1 de janeiro de 2021 e 31 de dezembro de 2022.

Seleção de Pacientes

Foram revisados prontuários eletrônicos de pacientes assistidos no Serviço de Reumatologia com OP em uso de DMB. Dentre os pacientes em seguimento regular, foram selecionados aqueles com idade igual ou superior a 80 anos, que usaram DMB entre 1 de janeiro de 2021 até 31 de dezembro de 2022. Foram coletados: nome, sexo, data de nascimento, registro de comorbidades, número de fraturas sintomáticas, internações, medicamentos de uso regular, dados densitométricos do fêmur total. Registrou-se ainda o uso prévio de teriparatida (TER) e de bisfosfonatos (BFF) seja por via oral e/ou parenteral, o qual foi estratificado em: até 5 anos, entre 5 e 10 anos e superior a 10 anos de uso.

Avaliação clínica

Os dados foram obtidos por meio de pesquisa de prontuário eletrônico com coleta de dados.

RESULTADOS

Foram incluídos no estudo 121 pacientes, dos quais 111 mulheres e 10 homens. A

idade média observada foi de 86 anos. Cerca de dois terços dos pacientes (67%) não tiveram hospitalizações durante o período do estudo. A ocorrência de fraturas sintomáticas foi baixa, sendo observada em apenas 8% dos pacientes. A média de T-score do fêmur total dos pacientes foi de -2,4.

Quanto ao uso prévio de bisfosfonato, verificou-se que 90% dos pacientes já haviam utilizado essa classe de medicamentos. Destes, 51% relataram o uso oral por mais de 5 anos e 23% fizeram uso endovenoso (ácido zolendrônico) pelo mesmo período.

Em relação ao número de medicamentos utilizados, a grande maioria dos pacientes (87%) estava fazendo uso diário de mais de 5 medicamentos. Quanto ao número de comorbidades, constatou-se que 54% dos pacientes apresentavam mais de 5 comorbidades, e, dentro desse grupo, 30% utilizavam mais de 10 medicamentos simultaneamente. Dentre as principais comorbidades vistas, observou-se que 34% apresentavam Doença Renal Crônica (DRC) (TFG<60ml/min). O uso prévio da TER foi observado em 31% dos pacientes.

Tabela 1 - Características clínicas dos dados consolidados

Dados Consolidados		
Média em Anos	86 ± 4	
Número de Internações		
Nenhuma	81	67%
Uma	23	19%
Duas	13	11%
Três	3	2%
Quatro	1	1%
Sexo		
Feminino	111	91,74%
Masculino	10	8,26%
Número de Fraturas Sintomáticas		
Nenhuma	111	92%
Uma	10	8%

Uso Prévio de BFF VO		
Nunca Usou	27	22%
<5	33	27%
5 A 10	24	20%
>10	37	31%

Uso Prévio de BFF EV		
Nunca Usou	55	45%
<5	38	31%
5 A 10	28	23%
>10	0	0%

Número de Medicamentos		
<5	16	13%
5 A 10	72	60%
>10	33	27%

Número de Comorbidades		
<5	56	46%
5 A 10	57	47%
>10	8	7%

Uso Prévio de Teriparatida		
Sim	84	69%
Não	37	31%

Paciente tinha alteração renal?		
Sim	80	66%
Não	41	34%

Média da Densitometria	-2,4
------------------------	------

BFF: Bisfosfonato; VO: Via oral; EV: Endovenoso.

DISCUSSÃO

Uma vez que a perda óssea é contínua ao longo da vida e a prevalência de fraturas osteoporóticas aumenta com a idade, o cuidado adequado com esta condição deve ser considerado uma prioridade em termos de estratégias de saúde pública. Dado que os idosos com osteoporose constituem um subconjunto da população particularmente frágil, existe uma necessidade urgente de opções de tratamento convenientes com eficácia e segurança documentadas. Os tratamentos disponíveis para a osteoporose devem ser comprovados como eficazes nos idosos, tanto para fraturas vertebrais, como

nas fraturas não vertebrais. Estas últimas as responsáveis pela maior parte da morbidade e mortalidade associadas à osteoporose na velhice. As opções de tratamento também devem ser comprovadamente seguras em idosos frágeis, com comorbidades subjacentes e com risco aumentado de eventos adversos

Os doentes idosos fraturados ou estratificados como de alto risco (ou muito alto risco) para fraturas não são “idosos comuns”, e devem ser considerados como idosos frágeis com uma elevada prevalência de comorbidades subjacentes. Essa fragilidade se reflete em maus resultados pós-fratura, como elevada mortalidade, declínio funcional e perda de qualidade de vida.

Apesar de dados robustos de morbimortalidade, em pacientes com idade igual ou superior a 80 anos, a osteoporose continua a ser subdiagnosticada e subtratada. A incerteza quanto à eficácia do tratamento, as preocupações com a polifarmácia, a fragilidade e a expectativa de vida limitada, as opiniões sobre o envelhecimento natural e a dificuldade ao acesso a especialistas e aos medicamentos são fatores que podem explicar, em parte, esta discrepância.

Paralelamente, existe uma necessidade de opções de tratamento com posologia conveniente, eficácia e segurança documentadas justamente neste subconjunto da população.

A população atendida no Serviço de Reumatologia do HSPE-FMO em SP e avaliada nesse estudo espelha exatamente esse perfil de fragilidade exposto. A combinação de idade avançada, multimorbidades (com todas as suas implicações) e baixa massa óssea demonstra o quão desafiador é a escolha e o manejo do tratamento da OP.

De um modo geral, houve boa resposta terapêutica com DMB ao longo do curto período de observação sendo perceptível a boa aceitação dos pacientes e de seus cuidadores,

boa adesão, poucos efeitos colaterais e baixos índices de novas fraturas. E como a osteoporose também acarreta um fardo econômico para os idosos, a relação custo-eficácia do DMB em comparação com os BFF em mulheres osteoporóticas na pós-menopausa, bem como em homens idosos osteoporóticos também é uma vantagem. Além disso, não se espera que a farmacocinética do DMB seja afetada pela insuficiência hepática ou pela diminuição da função renal, tornando-o uma melhor opção de tratamento para idosos vulneráveis.

CONCLUSÃO

Este estudo retrospectivo fornece um perfil detalhado de pacientes idosos com osteoporose em tratamento com denosumabe, e destaca sua relevância na prevenção de fraturas sintomáticas. A maioria dos pacientes não apresentou fraturas durante o período do estudo, sugerindo que esse medicamento pode ser uma opção eficaz para reduzir o risco de fraturas no grupo extremo idoso com osteoporose.

Estudos prospectivos adicionais são necessários para validar esses resultados e fornecer uma visão mais abrangente do uso do denosumabe em idosos. Essa pesquisa contribui para que se melhore o tratamento e o cuidado com pacientes idosos com osteoporose, proporcionando a melhoria na qualidade de vida e a redução do risco de complicações associadas a essa doença óssea.

REFERÊNCIAS

1. Shinjo SK, Moreira C, Vasconcelos JT, Marques Neto JF, Radominski SC, (Ed's). Livro da Sociedade Brasileira de Reumatologia. 2ª ed. rev e ampl. Barueri, SP: Manole; 2021.
2. Liu DJ, Falcão LF. Manual de Reumatologia. 2ª ed. São Paulo. Guanabara Koogan; 2020.

3. Pedro AO, Plapler PG, Szejnfeld VL, (Org.). Manual Brasileiro de Osteoporose: orientações práticas para os profissionais de saúde. São Paulo: Editora Clannad; 2021.
4. Maeda SS, Silva DM, (Ed.). Guia Prático em osteometabolismo. São Paulo: Segmento Farma; 2014.
5. Ström O, Lauppe R, Ljunggren Ö, Spangéus A, Ortsäter G, O'Kelly J, Akesson K. Real-world effectiveness of osteoporosis treatment in the oldest old. *Osteoporos Int.* 2020;31(8):1525–33.
6. Jeong C, Ha J. The Effect of Denosumab on Bone Mass in Super Elderly Patients. *J Bone Metab.* 2020;27(2):119-24.
7. Vandenbroucke A, Luyten FP, Flamaing J, Gielen E. Pharmacological treatment of osteoporosis in the oldest old. *Clin Interv Aging.* 2017;12:1065-77.

Avaliação de resultados clínicos e radiológicos no tratamento cirúrgico da síndrome de Eagle

Evaluation of clinical and radiological results in the surgical treatment of Eagle syndrome

Mario de Geus Neto, Romualdo Suzano Louzeiro Tiago
Hospital do Servidor Público Estadual "Francisco Morato de Oliveira", HSPE-FMO, São Paulo, SP, Brasil
Publicação do Instituto de Assistência Médica ao Servidor Público Estadual (Iamspe)

RESUMO

Introdução: O alongamento do processo estiloide pode estar relacionado à presença de sintomas como otalgia, disfagia e odinofagia. A associação do processo estiloide alongado e a presença de sintomas caracteriza a síndrome de Eagle. **Objetivos:** Este estudo tem a finalidade de apresentar um grupo de quatro pacientes com quadro clínico sugestivo de síndrome de Eagle e discutir os sintomas, diagnóstico por imagem, abordagem cirúrgica, e resultado clínico e radiológico no pós-operatório. **Métodos:** Foi realizado estudo de série de casos (quatro pacientes) diagnosticados com síndrome de Eagle e submetidos a tratamento cirúrgico no Hospital do Servidor Público Estadual "Francisco Morato de Oliveira", HSPE-FMO de São Paulo, no período de novembro de 2021 a março de 2023. O resultado foi avaliado a partir da remissão ou redução dos sintomas após a cirurgia, com ênfase na comparação entre o pré-operatório e pós-operatório da Escala Visual Analógica (EVA) da dor (escala de 0-10). **Conclusão:** A síndrome de Eagle é um importante diagnóstico diferencial em pacientes com sintomas orofaríngeos e cervicais. A tomografia computadorizada do pescoço com reconstrução tridimensional é o exame de escolha para comprovação diagnóstica. O tratamento cirúrgico realizado por abordagem externa possui bons resultados, principalmente pela adequada exposição do processo estiloide e das estruturas adjacentes.

Descritores: Osso temporal; ossificação patológica; diagnóstico.

ABSTRACT

Introduction: Lengthening of the styloid process may be related to the presence of symptoms such as otalgia, dysphagia and odynophagia. The association of the elongated styloid process and the presence of symptoms characterizes Eagle syndrome. **Objectives:** This study aims to present a group of four patients with a clinical picture suggestive of Eagle syndrome and discuss the symptoms, imaging diagnosis, surgical approach, and postoperative clinical and radiological results. **Methods:** A case series study was carried out (four patients) diagnosed with Eagle syndrome and undergoing surgical treatment at the Hospital do Servidor Público Estadual "Francisco Morato de Oliveira", HSPE-FMO of São Paulo, from November 2021 to March 2023. The result was evaluated based on the remission or reduction of symptoms after surgery, with emphasis on the comparison between the preoperative and postoperative periods on the Visual Analogue Scale (VAS) for pain (scale 0-10). **Conclusion:** Eagle syndrome is an important differential diagnosis in patients with oropharyngeal and cervical symptoms. Computed tomography of the neck with three-dimensional reconstruction is the exam of choice for diagnostic confirmation. Surgical treatment performed using an external approach has good results, mainly due to adequate exposure of the styloid process and adjacent structures.

Keywords: Temporal bone; pathological ossification; diagnosis.

Correspondência:

Mario de Geus Neto
E-mail: mariodegeus@hotmail.com
Data de submissão: 08/12/2023
Data de aceite: 05/04/2024

Trabalho realizado:

Serviço de Otorrinolaringologia do Hospital do Servidor Público Estadual "Francisco Morato de Oliveira", HSPE-FMO, São Paulo.
Endereço: Rua Pedro de Toledo, 1800, 3º andar - Vila Clementino
- CEP: 04039-901, São Paulo, SP, Brasil.

INTRODUÇÃO

A associação do processo estiloide alongado com queixas clínicas foi realizada pela primeira vez em 1652, pelo cirurgião italiano Pietro Marchetti. No entanto, foi apenas em 1937 que o otorrinolaringologista norte-americano Watt Weems Eagle descreveu a síndrome que leva o seu sobrenome (síndrome de Eagle) ¹⁻³.

Existem duas causas principais para o alongamento do processo estiloide: a calcificação do ligamento estilo-hioideo ou a ossificação de um remanescente embriológico da cartilagem do segundo arco branquial. Estima-se que 4-7% da população apresente o processo estiloide maior que 30 mm. No entanto, apenas 4% desses pacientes costumam apresentar sintomas como otalgia, disfagia e odinofagia em decorrência desse aumento ³⁻⁴.

Essa síndrome pode se apresentar como a síndrome de Eagle clássica e a síndrome da artéria carótida-apófise estiloide. O primeiro grupo ocorre em pacientes tonsilectomizados, que apresentam dor na faringe irradiando para mastoide e que piora com a deglutição. O segundo grupo são pacientes, tonsilectomizados ou não, que apresentam dor cervical persistente irradiada ao longo do território carotídeo. O diagnóstico é realizado a partir da anamnese detalhada, do exame físico que evidencia o aumento da dor durante a palpação digital da loja amigdaliana, seguido da avaliação por exames de imagem. Atualmente, o exame de tomografia computadorizada do pescoço com reconstrução tridimensional (TC 3D) é considerado o melhor método para o diagnóstico da síndrome de Eagle. Essa doença é um importante diagnóstico diferencial em pacientes com sintomas orofaríngeos. É fundamental descartar outras doenças que possam originar quadro clínico semelhante ^{1,5-6}.

O tratamento da síndrome de Eagle geralmente é cirúrgico e consiste na exérese

parcial do processo estiloide alongado ⁴. A via de acesso pode ser transoral ou cervical. A escolha do método é individualizada de acordo com a preferência do cirurgião.

OBJETIVO

Este estudo apresenta um grupo de quatro pacientes com quadro clínico sugestivo de síndrome de Eagle e discute os sintomas, diagnóstico por imagem, abordagem cirúrgica, e resultado clínico e radiológico no pós-operatório.

MÉTODOS

Este estudo foi avaliado e aprovado pelo Comitê de Ética em Pesquisa da Instituição (protocolo nº 70903223.6.0000.5463). De acordo com a Declaração de Helsinque, o consentimento informado por escrito foi obtido de cada paciente. Foi realizado estudo de série de casos (quatro pacientes) diagnosticados com síndrome de Eagle e submetidos a tratamento cirúrgico no Hospital do Servidor Público Estadual "Francisco Morato de Oliveira" (HSPE-FMO) de São Paulo no período de novembro de 2021 a março de 2023. O resultado foi avaliado a partir da remissão ou redução dos sintomas após a cirurgia, com ênfase na comparação entre o pré-operatório e o pós-operatório da Escala Visual Analógica (EVA) da dor (escala de 0-10), e comparando a TC 3D realizada no pré-operatório e no pós-operatório.

APRESENTAÇÃO DOS CASOS

Caso 1

Paciente do sexo feminino, 41 anos. Procurou atendimento com queixa de dor em ângulo da mandíbula à esquerda (EVA 8/10) e otalgia bilateral há cerca de dois anos. Paciente sem antecedentes de tonsilectomia.

No exame físico foi palpada projeção óssea anterior à loja amigdaliana, bilateral, com aumento da dor referida durante o exame. A TC 3D revelou processo estiloide alongado, bilateral, com 55 mm à direita e 46 mm à esquerda (Figura 1). Foi realizado tratamento cirúrgico em novembro de 2021 a partir de abordagem externa (cervicotomia) com ressecção de 5 cm do processo estiloide à direita e 3 cm à esquerda (Figura 2). Após a cirurgia a paciente evoluiu com remissão total dos sintomas (EVA 0/10). Foi realizada TC 3D de controle cujo laudo não identificou qualquer processo estiloide resquicial alongado (Figura 3).

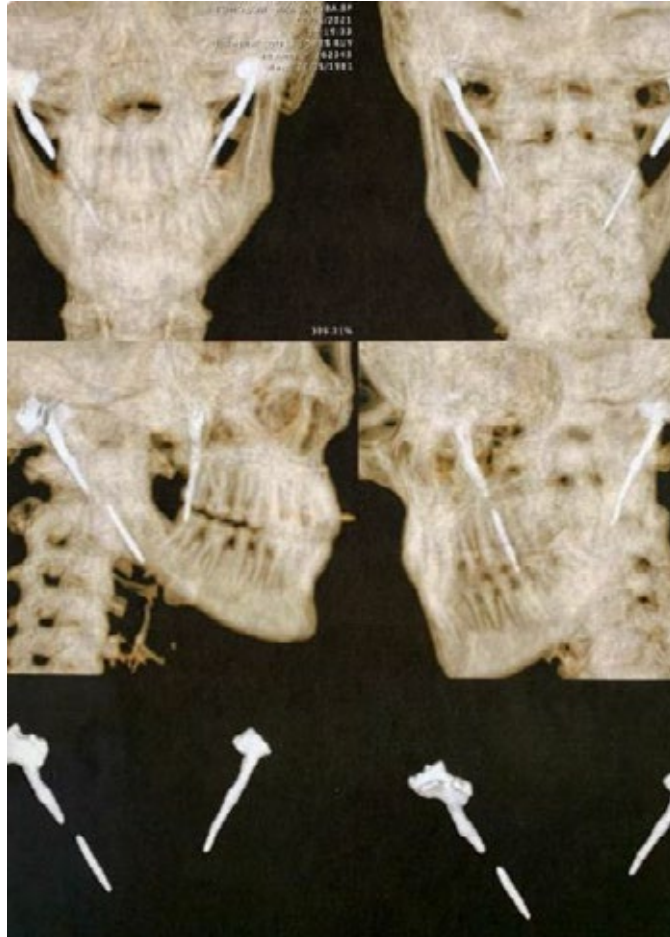

Figura 1 - Tomografia computadorizada de pescoço pré-operatória com reconstrução tridimensional, evidenciando o alongamento dos processos estiloide bilateralmente.

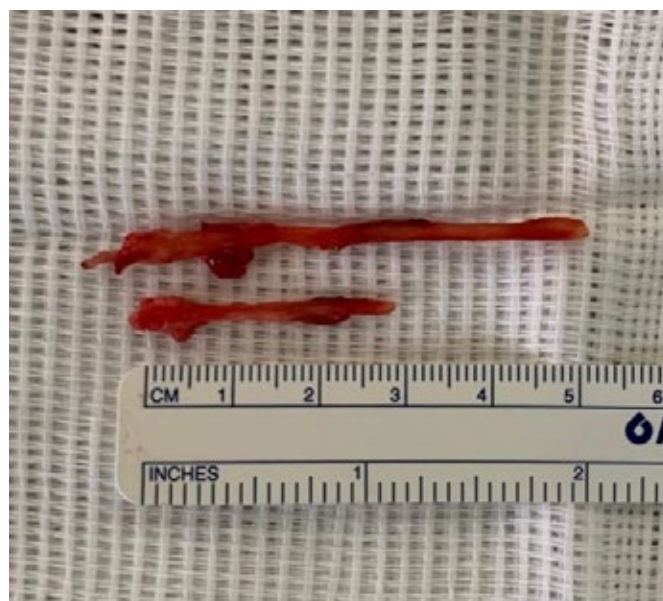


Figura 2 - Processos estiloide ressecados do Caso 1.

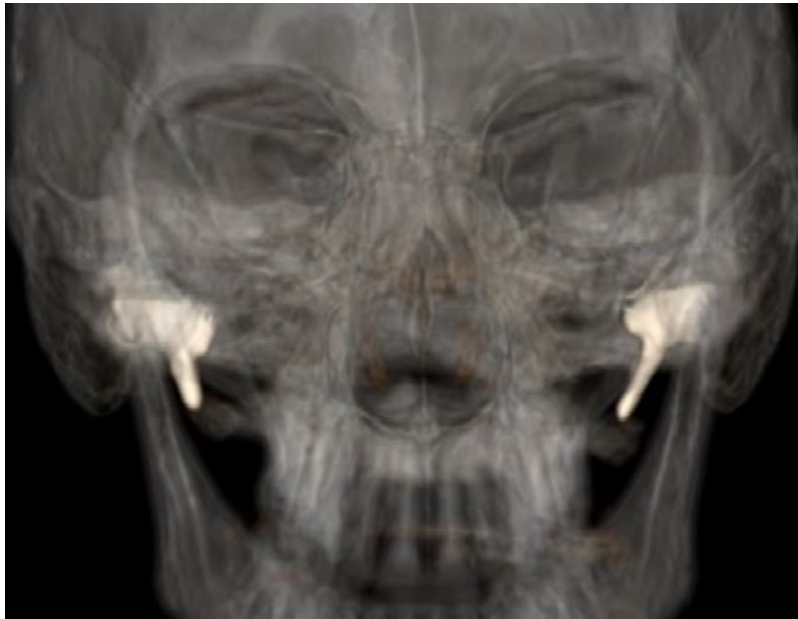

Figura 3 - Tomografia computadorizada de pescoço pós-operatória com reconstrução tridimensional, evidenciando a redução dos processos estiloides.

Caso 2

Paciente do sexo feminino, 68 anos. Procurou atendimento com queixa de sensação de corpo estranho em orofaringe com três anos de evolução, associada a dor cervical alta, pior do lado esquerdo (EVA 10/10) com irradiação para região retroauricular. Paciente negou antecedentes de tonsilectomia. À palpação do pilar anterior de loja amigdaliana foi evidenciada projeção óssea, bilateral, com aumento da dor relatada pela paciente. A tomografia computadorizada de pescoço (Figura 4) evidenciou o alongamento do processo estiloide à esquerda (3,5 cm) e à direita (4 cm). Paciente foi submetida a estiloidectomia bilateral por abordagem externa em janeiro de 2022 com ressecção de 2cm do processo estiloide de cada lado (Figura 5). Atualmente relata melhora parcial da dor (EVA 2/10), com melhora total da sensação de corpo estranho. A TC 3D realizado no pós-operatório não evidenciou processos estiloides alongados (Figuras 6 e 7).

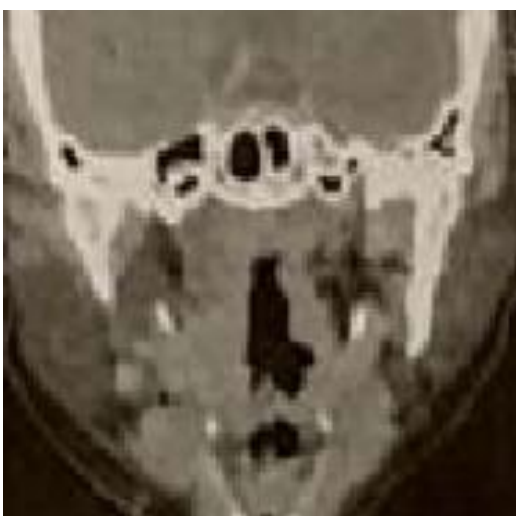

Figura 4 - Tomografia computadorizada de pescoço pré-operatória, corte coronal, evidenciando o alongamento dos processos estiloides.

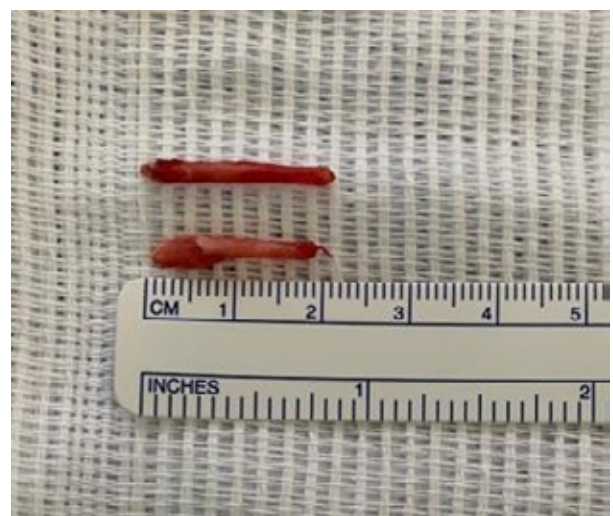


Figura 5 - Processos estiloides ressecados do Caso 2.

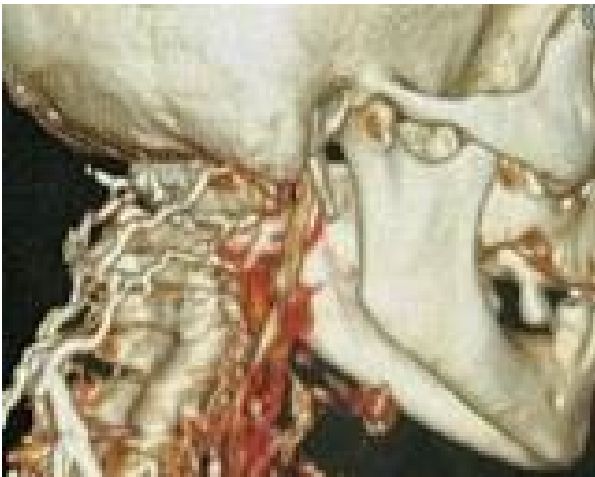

Figura 6 - Tomografia computadorizada de pescoço pós-operatória com reconstrução tridimensional, evidenciando o processo estiloide direito residual.

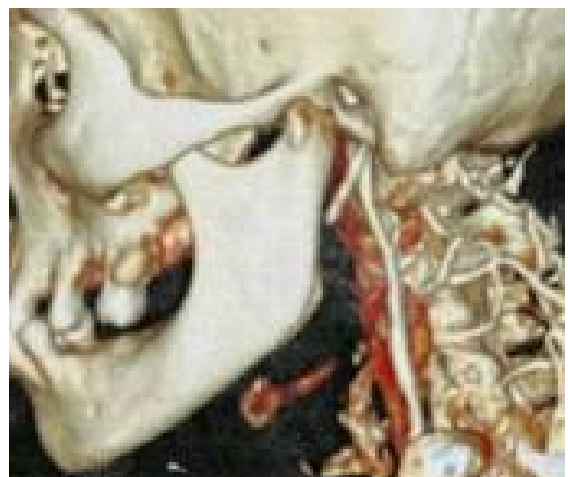

Figura 7 - Tomografia computadorizada de pescoço pós-operatória com reconstrução tridimensional, evidenciando o processo estiloide esquerdo residual.

Caso 3

Paciente do sexo masculino, 68 anos. Foi atendido no ambulatório com queixa de dor intensa (EVA 10/10) e sensação de queimação na orofaringe com dez anos de evolução. Paciente relata que realizou tonsilectomia na juventude. No exame físico foram palpadas projeções ósseas em ambas as lojas amigdalínicas. Na TC 3D, apesar de não ter sido medido pela equipe de radiologia, foi confirmado o alongamento do processo estiloide bilateralmente (Figura 8). Paciente realizou estiloidectomia bilateral por acesso externo em março de 2023, com ressecção de 3 cm à direita e 2,5 cm à esquerda (Figura 9). Com três meses de pós-operatório, o paciente relatou resolução total dos sintomas (EVA 0/10). Entretanto, a TC 3D pós-operatória evidenciou processos estiloides com cerca de 3,4 cm, bilateral conforme demonstrados nas figuras 10 e 11.

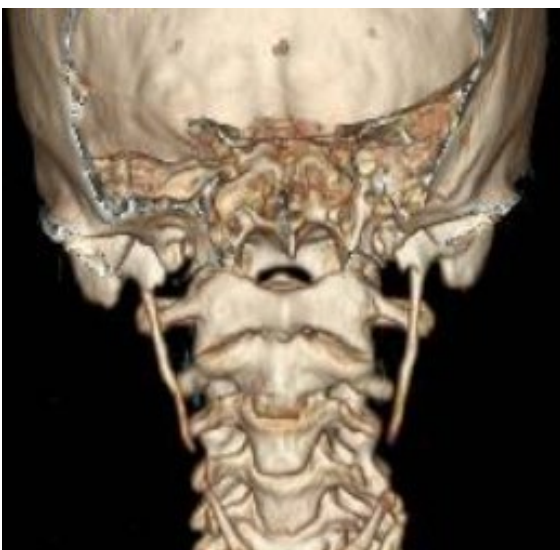

Figura 8 - Tomografia computadorizada de pescoço pré-operatória com reconstrução tridimensional, evidenciando os processos estiloides alongados.

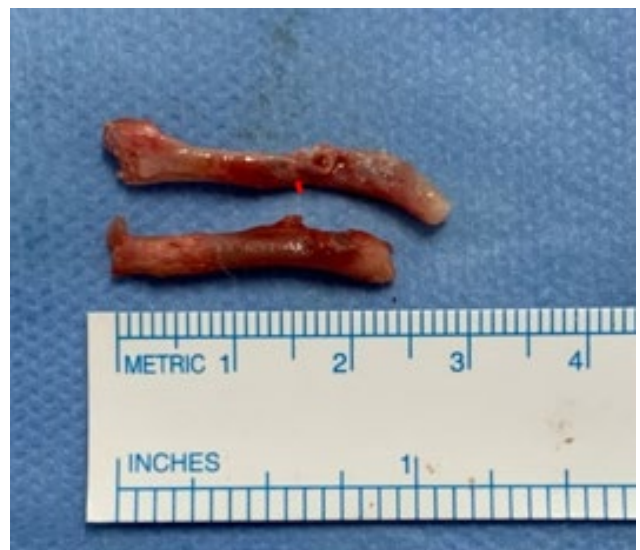


Figura 9 - Processos estiloides ressecados do Caso 3.

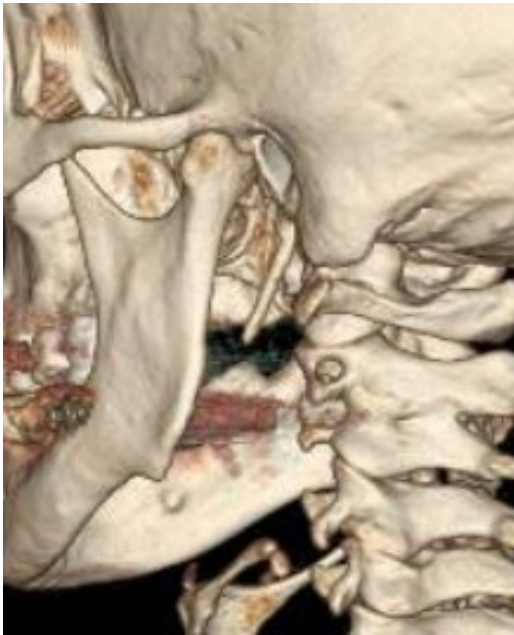

Figura 10 - Tomografia computadorizada de pescoço pós-operatória com reconstrução tridimensional, mostrando a apófise estiloide residual direita.

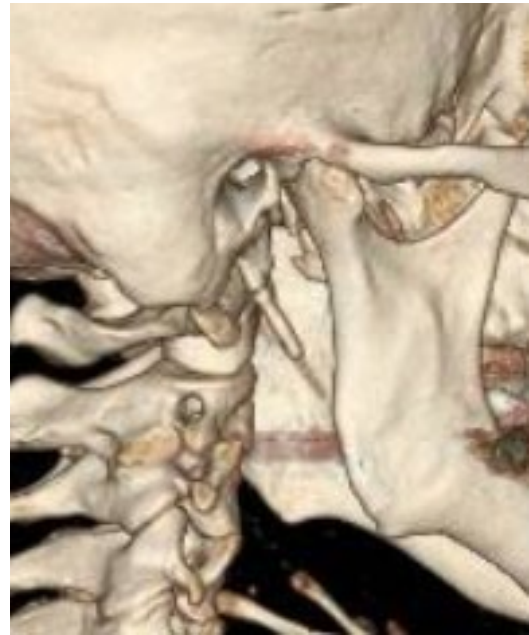

Figura 11 - Tomografia computadorizada de pescoço pós-operatória com reconstrução tridimensional, evidenciando o processo estiloide direito residual.

CASO 4

Paciente do sexo feminino, 66 anos. Procurou atendimento com queixa de dor cervical alta do lado direito (EVA 8/10) e odinofagia com 3 anos de evolução. Paciente sem antecedentes de tonsilectomia. No exame físico foi palpada projeção óssea anterior à loja amigdalina direita com piora da dor referida pela paciente durante o exame. A TC 3D evidenciou o alongamento do processo estiloide do lado direito (Figura 12). A paciente foi submetida à cervicotomia em junho de 2023 para ressecção parcial do processo estiloide alongado à direita, com ressecção de 2 cm (Figura 13). Com três meses de pós-operatório a paciente relatou resolução dos sintomas (EVA 0/10).

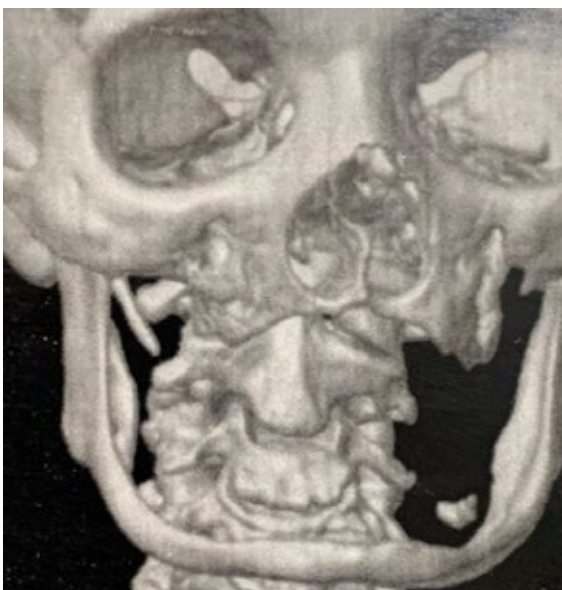

Figura 12 - Tomografia computadorizada de pescoço pré-operatória com reconstrução tridimensional, evidenciando o alongamento do processo estiloide direito.

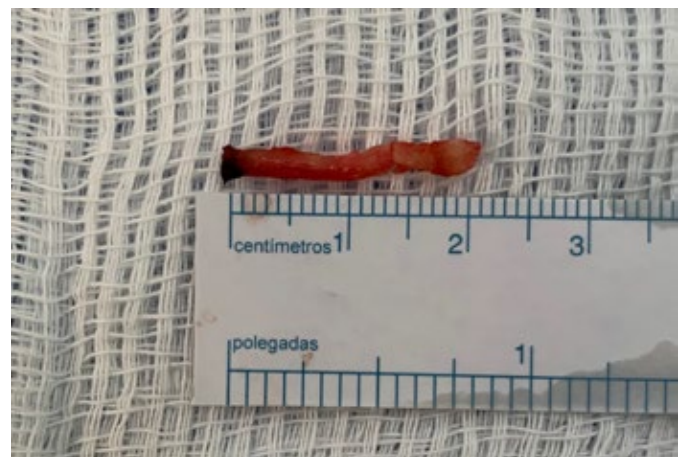

Figura 13 - Processo estiloide ressecado do Caso 4.

DISCUSSÃO

A presença de sintomas cérvico-faríngeos associados ao processo estiloide alongado caracteriza a síndrome de Eagle. Mais frequente em mulheres com 30 a 50 anos de idade, essa síndrome costuma ser bilateral em 50% dos casos ¹. No presente estudo, apesar da maior frequência em mulheres (75%), a bilateralidade ocorreu em três dos quatro casos, e a média de idade dos pacientes foi 60,75 anos.

O diagnóstico baseia-se na história clínica e no exame físico, sendo comprovado a partir dos exames de imagem ⁵⁻⁶. Os sintomas mais comuns são: dor cervical, sensação de corpo estranho na faringe, disfagia, odinofagia e otalgia. No exame físico, geralmente é possível palpar uma projeção óssea na loja tonsilar do lado acometido, que costuma causar exacerbação da dor referida ^{1,3}. Esses sinais e sintomas são compatíveis com os encontrados nos pacientes desta casuística.

Dentre os exames de imagem, a TC 3D tem sido o método de escolha para o diagnóstico da síndrome de Eagle. Este exame permite avaliar o comprimento e determinar a localização e a relação do processo estiloide com outras estruturas do pescoço, preparando o cirurgião

para os achados no intra-operatório ⁵⁻⁶. Neste estudo, a TC 3D foi realizada no pré-operatório e no pós-operatório com a finalidade de comprovar a eficácia do tratamento cirúrgico. Na TC 3D realizada no pós-operatório, foi encontrado processo estiloide residual maior que 30 mm em apenas um caso. No entanto, apesar desse achado, esse paciente apresentou remissão total dos sintomas. De acordo com os resultados deste estudo, sugerimos que a TC 3D de controle pode ser indicada apenas nos pacientes que não apresentem melhora após o tratamento cirúrgico.

O tratamento da síndrome de Eagle pode ser clínico, com analgésicos e outras medidas de conforto. No entanto, o tratamento mais efetivo é a ressecção cirúrgica do processo estiloide ⁴. Os quatro pacientes do estudo foram submetidos a abordagem externa, com adequada exposição do processo estiloide. Foi observado que três dos quatro pacientes apresentaram remissão completa dos sintomas, sendo que um paciente persistiu com discreta dor na região cervical, mas com redução de 80% da dor em relação ao pré-operatório. Não foi observada nenhuma complicação decorrente do tratamento cirúrgico nessa série de casos.

CONCLUSÃO

A síndrome de Eagle é um diagnóstico diferencial importante em pacientes com sintomas orofaríngeos e cervicais. A tomografia computadorizada do pescoço com reconstrução tridimensional é o exame de escolha para

comprovação diagnóstica. O tratamento cirúrgico realizado por abordagem externa possui bons resultados, principalmente pela adequada exposição do processo estiloide e das estruturas adjacentes.

REFERÊNCIAS

1. Badhey A, Jategaonkar A, Anglin Kovacs AJ, Kadakia S, De Deyn PP, Ducic Y, et al. Eagle syndrome: a comprehensive review. *Clin Neurol Neurosurg.* 2017;159:34-38.
2. Eagle WW. Elongated styloid process: report of two cases. *Arch Otolaryngol.* 1937;25(5):584-87.
3. Fusco DJ, Asteraki S, Spetzler RF. Eagle's syndrome: embryology, anatomy, and

- clinical management. *Acta Neurochir (Wien)*. 2012;154(7):1119-26.
4. Tiago RSL, Marques Filho MF, Maia CAS, Santos OFS. Síndrome de Eagle: avaliação do tratamento cirúrgico. *Rev Bras Otorrinolaringol*. 2002;68(2):196-201.
5. Andrade MG, Marchionni AM, Rebello IC, Martinez M, Flores PS, Reis SR. Three-dimensional identification of vascular compression in eagle's syndrome using computed tomography: case report. *J Oral Maxillofac Surg*. 2008;66(1):169-76.
6. Beder E, Ozgursoy OB, Ozgursoy SK, Anadolu Y. Three - dimensional computed tomography and surgical treatment for Eagle's syndrome. *Ear Nose Throat J*. 2006;85(7):443-5.

Análise preliminar epidemiológica e comparativa de neurites ópticas por tomografia de coerência óptica

Preliminary epidemiological and comparative analysis of optic neuritis by optical coherence tomography

Larissa Balbi Ataídes, Aline Tereza Montenegro Monteiro, Lívia Sandis Barbosa, Eric Pinheiro de Andrade
Hospital do Servidor Público Estadual "Francisco Morato de Oliveira", HSPE-FMO, São Paulo, SP, Brasil
Publicação do Instituto de Assistência Médica ao Servidor Público Estadual (Iamspe)

RESUMO

Introdução: A neurite óptica, condição inflamatória e desmielinizante do nervo óptico, associa-se fortemente à esclerose múltipla e apresenta afinamento característico da espessura da camada de fibras nervosas da retina observado na tomografia de coerência óptica, que pode estar associado com a atenuação do plexo capilar peripapilar radial na angiografia por tomografia de coerência óptica. **Objetivos:** O presente estudo visa caracterizar a epidemiologia da neurite óptica, além de comparar os achados da tomografia de coerência óptica com os da angiografia por tomografia de coerência óptica. **Métodos:** Estudo descritivo, transversal e comparativo de uma amostra de quatro pacientes com histórico de neurite óptica no Hospital do Servidor Público Estadual de São Paulo, aprovado pelo Comitê de Ética em Pesquisa. Os pacientes recrutados foram submetidos a uma avaliação oftalmológica completa, além da captura de imagens da retina e do nervo óptico com tomografia de coerência óptica e angiografia por tomografia de coerência óptica. **Resultados:** A maioria dos pacientes foi do sexo feminino (75% dos casos), com a esclerose múltipla como causa principal da neurite (75%). A média de idade foi $40,5 \pm 11,61$ anos (mediana 43 anos) e o olho esquerdo foi o mais frequentemente acometido (60%). Apesar de mais afetado, a melhor acuidade visual corrigida do olho esquerdo teve média inicial de $2,43 \pm 0,80$ logMAR (mediana 3,0 logMAR) e média final de 0 ± 0 logMAR (mediana 0 logMAR). **Conclusão:** Os resultados preliminares dos casos representativos condizem com a literatura na epidemiologia e evidenciam a redução tanto da camada de fibras nervosas da retina e do plexo capilar peripapilar radial subjacente quanto da camada de células ganglionares e da plexiforme interna associadas à atenuação do plexo capilar superficial da retina.

Descritores: Neurite óptica; esclerose múltipla; epidemiologia; tomografia de coerência óptica.

ABSTRACT

Introduction: Optic neuritis, an inflammatory and demyelinating condition of the optic nerve, is strongly associated with multiple sclerosis and presents a characteristic reduced thickness of the retinal nerve fiber layer observed on optical coherence tomography, which may be associated with attenuation of the radial peripapillary capillary plexus on optical coherence tomography angiography. **Objectives:** The present study aims to characterize the epidemiology of optic neuritis, in addition to compare the findings of optical coherence tomography with those of optical coherence tomography angiography. **Methods:** Descriptive, cross-sectional and comparative study of a sample of four patients with a history of optic neuritis at Hospital do Servidor Público Estadual de São Paulo, approved by the Research Ethics Committee. Recruited patients underwent a complete ophthalmological evaluation, in addition to imaging of the retina and optic nerve with optical coherence tomography and optical coherence tomography angiography. **Results:** The majority of patients were female (75% of cases), with multiple sclerosis as the main cause of neuritis (75%). The mean age was 40.5 ± 11.61 years (median 43 years) and the left eye was the most frequently affected (60%). Despite being more affected, the best corrected visual acuity of the left eye had an initial mean of 2.43 ± 0.80 logMAR (median 3.0 logMAR) and a final mean of 0 ± 0 logMAR (median 0 logMAR). **Conclusion:** The preliminary results of the representative cases are consistent with literature in an epidemiological aspect and show both the reduction of the retinal nerve fiber layer and the underlying radial peripapillary capillary plexus and the reduction of the ganglion cell layer and the inner plexiform layer associated with attenuation of the superficial retinal capillary plexus.

Keywords: Optic neuritis; multiple sclerosis; epidemiology; tomography, optical coherence.

Correspondência:

Larissa Balbi Ataídes
E-mail: larissabalbi@yahoo.com.br
Data de submissão: 21/01/2024
Data de aceite: 05/04/2024

Trabalho realizado:

Serviço de Oftalmologia do Hospital do Servidor Público Estadual "Francisco Morato de Oliveira", HSPE-FMO, São Paulo, SP.
Endereço: Rua Pedro de Toledo, 1800, 3º andar - Vila Clementino - CEP: 04039-901, São Paulo, SP, Brasil.

INTRODUÇÃO

A neurite óptica (NO) é uma condição inflamatória e desmielinizante do nervo óptico. Cursa em mais de 90% dos casos com baixa súbita de visão e dor, em especial à movimentação ocular, sendo mais frequente unilateral. É fortemente associada à esclerose múltipla (EM), estando presente entre 15% e 20% dos casos como primeira manifestação clínica e podendo afetar até metade dos portadores de EM ao longo de sua vida¹⁻⁵.

Etimologicamente, atribui-se à neurite óptica outras neuropatias inflamatórias, que podem advir de outras causas, como: infecciosa, autoimune, paraneoplásica, sendo primordial definir bem sua etiologia para direcionar adequadamente o tratamento¹⁻⁵.

Cronicamente, a neurite óptica pode apresentar: perda visual persistente; defeito pupilar aferente relativo; fenômeno de *Uhthoff*; atrofia óptica; atraso no potencial visual evocado e em 85% dos casos, afinamento característico na espessura da camada de fibras nervosas da retina (CFNR)⁶⁻¹².

Um achado bem ilustrado por Pillay et al.¹³ é a redução na espessura da camada de células ganglionares (CCG) e da camada plexiforme interna (CPI) na EM até mesmo sem NO prévia, diferente do documentado por Walter et al.¹⁴. Essa diminuição na espessura da CCG e CPI correlaciona-se de modo mais significativo com a função visual, sendo considerada um marcador estrutural clínico mais sensível do que a espessura da CFNR na EM inicial¹³.

Os capilares peripapilares radiais e a rede capilar profunda não são tão bem avaliados pela angiofluoresceinografia (AGF), exame invasivo e com potenciais eventos adversos associados. Já a angiografia por tomografia de coerência óptica (OCT-A), por meio de uma varredura rápida e não invasiva da retina, obtém imagens sequenciais e

detecta o movimento das hemácias para construir mapas de densidade microvascular, tanto na região peripapilar quanto macular¹⁵.

Ligthman et al.¹⁰ relataram anormalidades perivenulares em regiões sem mielina e oligodendrócitos, contrapondo a visão de que essas alterações vasculares eram secundárias à quebra da mielina e demonstrando na AGF que os eventos primários desmielinizantes da EM ocorrem originalmente no endotélio vascular¹⁰.

Com o exame de OCT-A, Chen et al.¹⁵ demonstram que as neuropatias ópticas crônicas têm uma redução na densidade vascular peripapilar correspondente às áreas de diminuição da CFNR, independentemente da sua etiologia. Essa diminuição do fluxo parece ser consequência do afinamento da CFNR, que tende a ocorrer de 3 a 6 meses após a NO. Essa perda de CFNR leva a uma menor demanda metabólica e implica na readequação dos vasos por um mecanismo de acoplamento neurovascular, constituindo um marcador importante para acompanhar doenças crônicas¹⁵⁻¹⁶.

OBJETIVOS

Esse estudo visa caracterizar a epidemiologia da neurite óptica no Hospital do Servidor Público Estadual de São Paulo (HSPE) e comparar os achados desses pacientes na tomografia de coerência óptica (OCT) com os da OCT-A, analisando a espessura da CFNR com o plexo capilar peripapilar radial (PCPR) subjacente, assim como a densidade da CCG e CPI com o plexo capilar superficial (PCS) da retina.

MÉTODOS

Trata-se de um estudo descritivo, transversal e comparativo de uma amostra de quatro pacientes com histórico de neurite óptica no HSPE.

Aspectos éticos:

A pesquisa foi conduzida em conformidade com as resoluções nacionais e internacionais, como descritas nos seguintes documentos: *ICH Harmonized Tripartite Guidelines for Good Clinical Practice* (1996); Resoluções 466/12 e 257/97 do Conselho Nacional de Saúde e foi aprovada, assim como seu termo de consentimento livre e esclarecido (TCLE), pelo Comitê de Ética em Pesquisa do HSPE (data 26/04/2022; CAAE 57403222.4.0000.5463; número do parecer 5.369.456).

Critério de inclusão:

- a. Participantes de acordo com critérios clínicos para neurite óptica.

Critérios de exclusão:

- b. Menor de 18 anos;
- c. Acuidade visual pior que 20/400 em ambos os olhos (AO);
- d. Erro refracional com equivalente esférico acima de +/- 5 dioptrias esféricas;
- e. Trauma ocular ou neurológico prévio;
- f. Opacidades de meios oculares, como leucoma corneano e catarata > 2+/4+;
- g. Doenças oculares concomitantes, especialmente glaucoma ou suspeita de glaucoma;
- h. Cirurgia ocular ou neurológica prévia;
- i. Pacientes impossibilitados de realizar os exames propostos ou de se manter no estudo por qualquer motivo.

Recrutamento:

Foi realizado durante a avaliação eletiva no ambulatório de Neuro-oftalmologia do HSPE. Após identificação do paciente e confirmação de sua elegibilidade, o TCLE foi obtido, antes de qualquer procedimento do estudo. A solicitação do consentimento e as informações pertinentes ao estudo foram for-

necidas pelo médico ao paciente e/ou ao seu representante legal. O paciente ou seu representante legal firmou data, assinou o TCLE e recebeu uma cópia desse termo. Em caso de participante analfabeto, as medidas para inclusão da assinatura de uma testemunha alfabetizada, preferivelmente selecionada pelo participante, foram tomadas. A participação do paciente foi voluntária, podendo retirar-se do estudo a qualquer momento, sem qualquer implicação no acompanhamento e tratamento médico subsequente. Todos os dados obtidos estão mantidos em caráter confidencial e foram acessados somente pelos pesquisadores envolvidos no estudo.

Procedimentos:

Consulta oftalmológica completa, composta pelas seguintes etapas:

- a. Anamnese: realizada uma história médica completa, incluindo a história clínica e oftalmológica pregressa pessoal e familiar, além dos medicamentos em uso.
- b. Refração e acuidade visual: os pacientes foram submetidos à refração automatizada dinâmica (refrator automático Topcon, modelo KR-3000®, Tóquio, Japão) e subjetiva dinâmica (refrator Topcon, modelo VT-10, Tóquio, Japão). As acuidades visuais foram mensuradas para longe, com tabela ETDRS em logMAR.
- c. Exame da motilidade extrínseca ocular: os pacientes foram submetidos ao exame de motilidade extrínseca ocular confortavelmente sentados, sem midríase medicamentosa, fixando uma figura de acomodação a 4 metros de distância e a 33 centímetros, na posição primária do olhar. Foram realizados também exame de ducções ativas e versões.
- d. Tonometria: a aferição da pressão intraocular foi realizada com tonômetro de aplanção de Goldmann (Haag-Streit, modelo R - 900,

- Berne, Suíça) acoplado à lâmpada de fenda (Topcon SL 1E, Tóquio, Japão). Para isso, foram instiladas nos olhos dos pacientes uma gota de colírio de cloridrato de proximetacaína a 0,5% (Anestalcon®, Alcon) e uma gota de fluoresceína sódica a 1,0% (Fluoresceína®, Allergan).
- e. Biomicroscopia: realizada com lâmpada de fenda (Topcon SL 1E, Tóquio, Japão), onde foram avaliadas: pálpebras, conjuntiva, córnea, íris e pupila. Sob midríase medicamentosa, atingida com o uso de uma gota de tropicamida a 1,0% (Mydriacyl®, Alcon) e uma gota de fenilefrina a 10,0% (Fenilefrina 10%®, Allergan), foi feito o exame de cristalino, vítreo anterior, bem como da cabeça do nervo óptico e da retina com lente esférica de 78 dioptrias (Ocular Inst. Inc., EUA).
- f. OCT e OCT-A, com tecnologia Spectral Domain - fabricante OPTOPOL® Technology Sp, modelo REVO 60, Zawiercie Polônia, versão do software 10.0: após midríase medicamentosa, todos os pacientes do estudo foram submetidos ao exame de OCT de nervo óptico com quantificação da CFNR (scan 6x6mm) e de mácula com mensuração da CCG e CPI (scan 7x7mm); e também ao exame de OCT-A do PCPR (scan 4x4mm) e do PCS da retina (scan 3x3mm) em AO. A fixação para o exame é interna e controlada pelo examinador. Naqueles pacientes com acuidade visual insuficiente, foi usada a fixação externa, utilizando o olho contralateral.

Análise de dados:

Os dados obtidos no estudo foram resumidos usando estatísticas descritivas, como média, desvio padrão, mediana, porcentagem, e apresentados sob a forma de quadro e tabelas, além das imagens dos exames complementares de OCT e OCT-A pertencentes aos pacientes da pesquisa.

RESULTADOS

Foram submetidos à avaliação oftalmológica, OCT e OCT-A os quatro pacientes da presente amostra, sendo 75% do sexo feminino, seguindo o perfil descrito em literatura ⁵, com a média de idade 40,5±11,61 anos (mediana 43 anos).

Três casos (75%), 1, 2 e 4, apresentaram como diagnóstico da neurite óptica a EM e um paciente (caso 3) apresentou neurosífilis como condição causal. A maioria cursou com NO em olho esquerdo (60%), sendo um caso de acometimento bilateral sob a forma de recorrência no olho adelfo, no padrão de surto-remissão da EM (caso 4) (Quadro 1).

Quadro 1 - Características epidemiológicas dos pacientes

Caso	Idade	Gênero	Etiologia da neurite óptica	Lateralidade da neurite óptica
1	54 anos	Feminino	Esclerose múltipla	Olho direito
2	42 anos	Feminino	Esclerose múltipla	Olho esquerdo
3	44 anos	Masculino	Neurosífilis	Olho esquerdo
4	22 anos	Feminino	Esclerose múltipla	Olho direito em 2018 Olho esquerdo em 2022

A melhor acuidade visual corrigida (MAVC) quando o olho direito foi acometido teve média inicial de $1,0 \pm 0$ logMAR (mediana 1,0 log MAR) e média final de $0,25 \pm 0,25$ logMAR (mediana 0,25 logMAR). Já a MAVC em OE teve média inicial de $2,43 \pm 0,80$ logMAR (mediana 3,0 logMAR) e média final de 0 ± 0 logMAR (mediana 0,0 logMAR - Tabela 1), acompanhando a tendência dos pacientes com NO de alcançar boa visão após o tratamento, em parâmetros quantitativos⁸⁻¹⁰.

Tabela 1 - Melhor acuidade visual corrigida no olho acometido.

Caso	Espessura da CFNR (em micrômetros)	Espessura da CCG e CPI (em micrômetros)
1	OD 133µm OE 125µm	OD 88µm OE 86µm
2	OD 123µm OE 121µm	OD 74µm OE 70µm
3	OD ~ $48,5 \pm 33,60$ µm OE 76 m	OD 64µm OE 62µm
4	OD ~ $32,25 \pm 32,48$ µm OE 95µm	OD 48µm OE 67µm

Legenda: MAVC: melhor acuidade visual corrigida OD: olho direito OE: olho esquerdo S: Snellen L: logMAR. CD: conta dedos (considerado 3,0 logMAR para fins de cálculo) \pm : desvio padrão.

É consenso que a neurite óptica leva à redução da espessura da CFNR^{6-7, 11-12, 15-16} (Tabela 2). Essa redução encontra-se vinculada a uma diminuição no PCPR (achado importante de OCT-A para monitorar doenças crônicas)¹⁵⁻¹⁶, conforme ilustrado pelo caso representativo de uma mulher de 42 anos (caso 2).

Caso	MAVC no olho acometido (início)	MAVC no olho acometido (final)
1	OD S: 20/200 L: 1,0	OD S: 20/63 L: 0,5
2	OE S: 20/400 L: 1,3	OE S: 20/20 L: 0
3	OE S: CD a 1 metro L: 3,0	OE S: 20/20 L: 0
4	OD S: 20/200 L: 1,0 OE S: CD a 1,5 metro L: 3,0	OD S: 20/20 L: 0 OE S: 20/20 L: 0
Média	OD L: $1,0 \pm 0$ OE L: $2,43 \pm 0,80$	OD L: $0,25 \pm 0,25$ OE L: 0 ± 0
Mediana	OD L: 1,0 OE L: 3,0	OD L: 0,25 OE L: 0

Legenda: OCT: tomografia de coerência óptica CFNR: camada de fibras nervosas da retina CCG: camada de células ganglionares CPI: camada plexiforme interna OD: olho direito OE: olho esquerdo µm: micrômetros ~ : média dos valores em quadrantes (devido a falha na captação) \pm : desvio padrão. S: Snellen. L: logMAR.

Na **figura 1** a paciente (caso 2) com esclerose múltipla e neurite em olho esquerdo apresenta redução quantitativa na camada de fibras nervosas da retina (Tabela 2) e qualitativa mais evidente na topografia nasal inferior correspondente à diminuição na densidade do plexo capilar peripapilar radial.

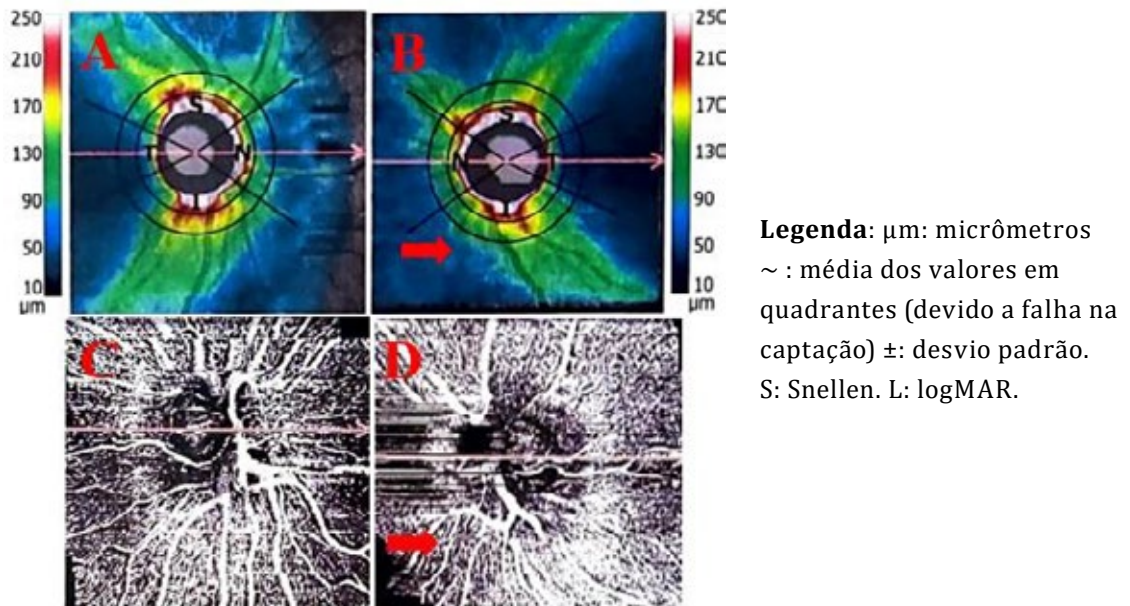


Figura 1 - Achados do disco óptico (caso 2) **A, B**: Mapa de espessura da CFNR em olho direito (OD) (**A**) e em olho esquerdo (OE) (**B**). Há redução mais localizada em topografia nasal inferior em OE (seta) [valores na Tabela 2]. **C, D**: OCT-A do PCPR em OD (**C**) e em OE (**D**). Apesar de artefato de movimento e falha na captação, nota-se redução da densidade capilar peripapilar correspondente à área de afinamento da CFNR em OE (seta), quando comparada ao OD.

Além da clássica mudança apresentada na CFNR e no PCPR, a neurite óptica também leva a redução na densidade da CCG e CPI e do PCS da retina, como endossam o caso 1 (Figura 2), o caso 2 (Figura 3) e o caso 3 (Figura 4) mostrados a seguir.

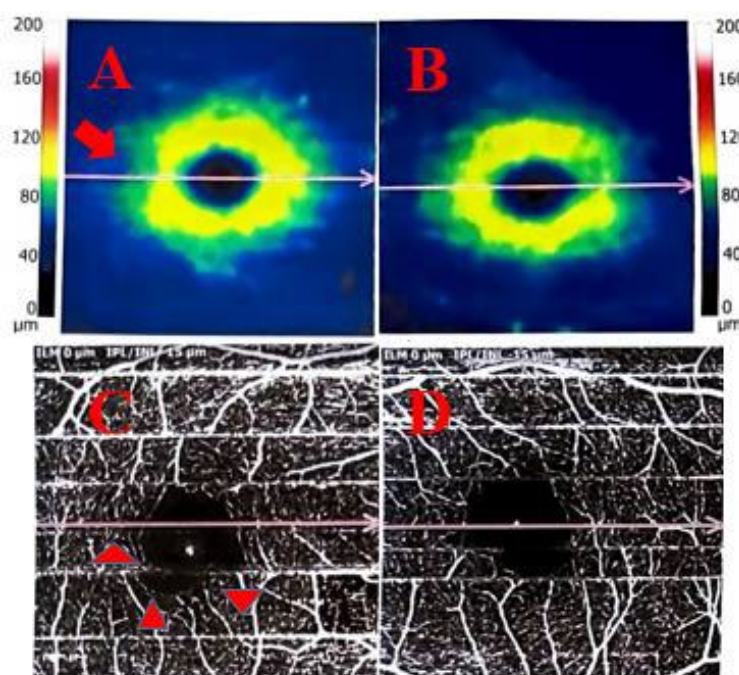


Figura 2 - Achados da mácula (caso 1) **Fonte:** Elaboração própria.

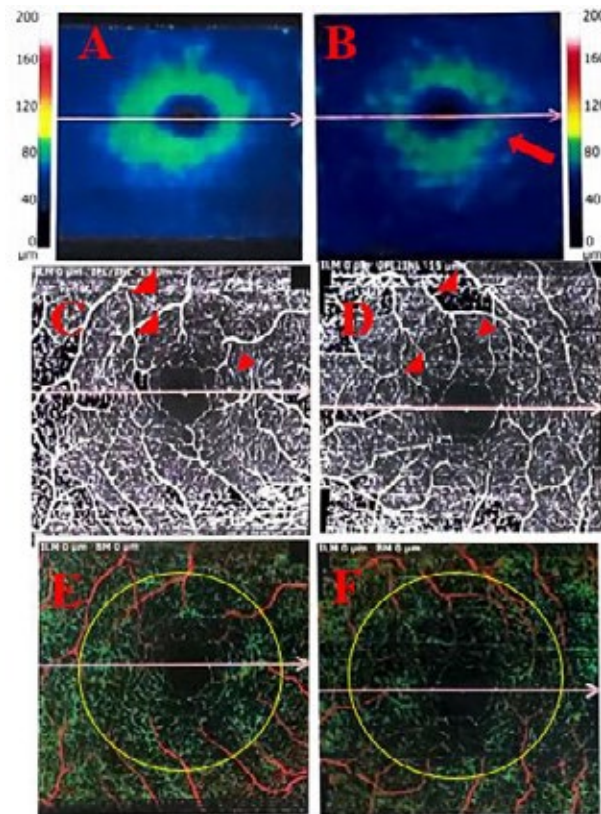


Figura 3 – Achados da mácula (caso 2) **A,B:** Mapa de espessura da CCG e CPI em OD (A) e em OE (B), mostrando importante redução em OE (seta) [valores na Tabela 2]. **C, D:** OCT-A do PCS da retina em OD (C) e em OE (D), que demonstra uma restrição na distribuição dos capilares em OE, quando comparada ao OD (pontas de seta) **E, F:** Mapa de OCT – A com codificação de profundidade em OD (E) e em OE (F), reiterando a diminuição difusa da vascularização em OE em relação ao OD (círculos)

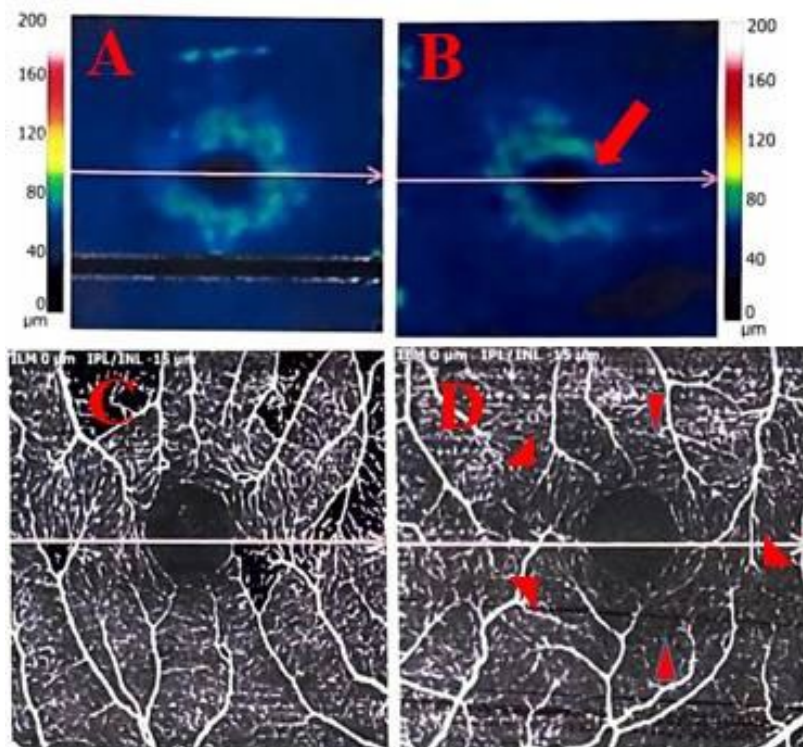


Figura 4 – Achados da mácula (caso 3) **A, B:** Mapa de espessura da CCG e CPI em OD com falha de captação (A) e em OE (B). Há redução mais evidente em OE (seta) [valores na Tabela 2]. **C, D:** OCT-A do PCS da retina em OD (C) e em OE (D), que apresenta atenuação da rede capilar em OE - lado acometido (pontas de seta).

A paciente mais jovem do estudo, com EM e primeiro episódio de NO em OD com recorrência confirmada e tratada em OE, relata na anamnese transtorno de ansiedade (caso 4). Apesar da orientação sobre o procedimento, de múltiplas tentativas e do mecanismo de rastreamento ocular do próprio aparelho, houve lacunas de captação que dificultaram parcialmente sua análise (Figuras 5 e 6).

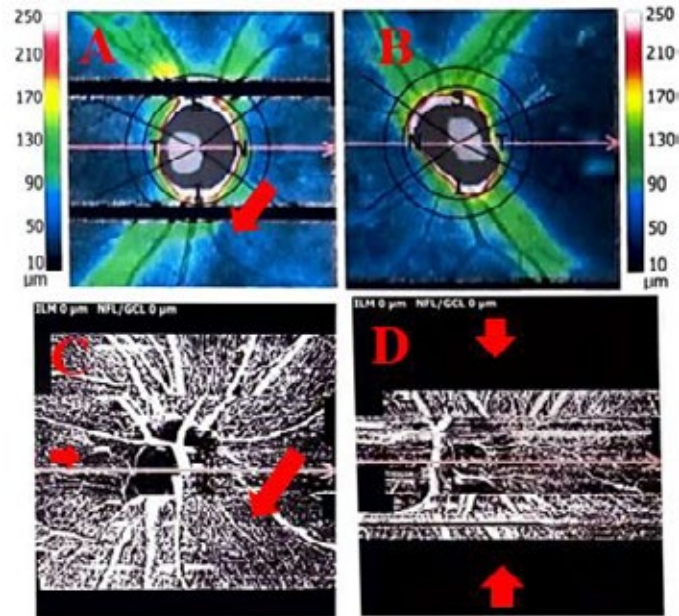


Figura 5 - Achados do disco óptico (caso 4) **A, B**: Mapa de espessura da CFNR em OD com falhas de captação (A) e em OE (B). Há redução difusa da CFNR em AO, mais acentuada no setor nasal inferior em OD (seta) [valores na Tabela 2]. **C, D**: OCT-A do PCPR em OD (C) e em OE (D). Há redução capilar em feixe papilomacular (seta menor) e no setor nasal inferior correspondente ao afinamento de CFNR em OD (seta maior). Nota-se lacuna na captação em OE (setas), o que dificulta sua interpretação.

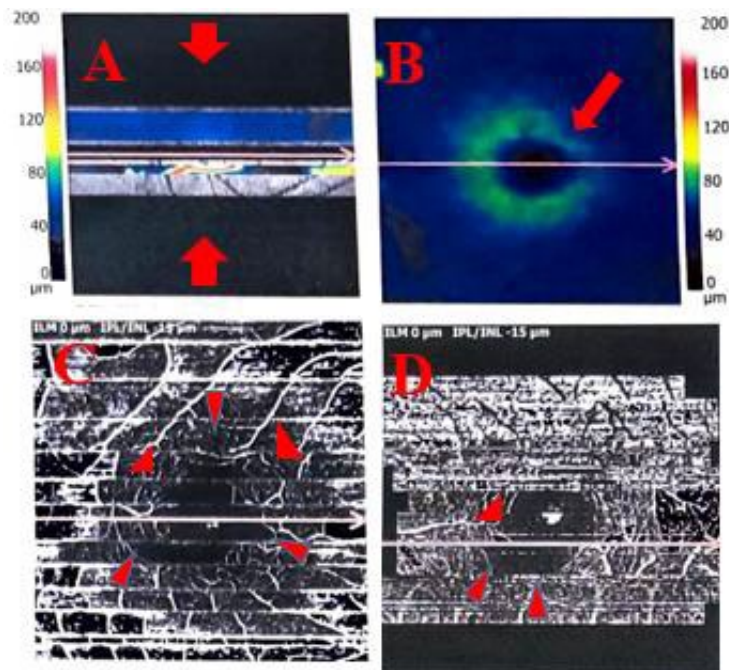


Figura 6 - Achados da mácula (caso 4) **A, B**: Mapa de espessura da CCG e CPI em OD (A) e em OE (B). Percebe-se uma importante lacuna na captação em OD (setas) e uma diminuição na espessura da CCG e CPI em OE (seta) [valores na Tabela 2]. **C, D**: OCT-A do PCS da retina em OD (C) e em OE (D), com artefatos de movimento em AO e falha na captação em OE. Há aparente redução da rede capilar, delineando irregularidade da ZAF em AO (pontas de seta).

DISCUSSÃO

É visível a controvérsia na literatura quando o assunto é OCT e OCT-A na neurite óptica^{10,13-16}. Há um embate sobre a origem da neurite: surge primeiro a alteração vascular da OCT-A ou a lesão estrutural da OCT?

Existe a vertente que traz como evento primário da neurite a ocorrência de alterações no endotélio vascular¹⁰. Em contraposição, sabe-se que as neuropatias ópticas cursam com perda de axônios (afinamento da CFNR)^{6-8, 9-12, 15-16} e que há diminuição na espessura da CCG e CPI, antes mesmo da alteração na CFNR, por sua maior sensibilidade¹³.

Dessa forma, a mudança na CFNR, CCG e CPI pela neurite levaria à uma menor demanda metabólica e à readequação vascular,

percebida na OCT-A como diminuição na densidade dos plexos capilares: peripapilar radial e superficial da retina¹⁵⁻¹⁶.

Com o atual padrão binário de OCT-A, em que áreas com capilares têm fluxo e áreas sem capilares não têm fluxo algum, não é possível graduar o fluxo sanguíneo em uma escala contínua com o estado funcional e estrutural dos axônios da retina¹⁵.

O futuro aprimoramento de *softwares* da OCT-A e da capacidade interpretativa do médico representam, no entanto, uma oportunidade de elucidar com mais precisão onexo causal da neurite óptica, desvendando definitivamente se a alteração vascular é causa ou efeito da neurite.

CONCLUSÃO

Houve limitação técnica na aquisição de certas imagens e indisponibilidade do aparelho de tomografia e de angiografia por tomografia de coerência óptica da unidade durante parte do recrutamento de pacientes devido à manutenção da máquina. Esses pontos implicaram em restrição qualitativa na análise de alguns dados e quantitativa no tamanho amostral reduzido.

A despeito disso, o presente estudo consegue traçar o perfil epidemiológico do paciente com neurite óptica do Hospital do Servidor Público Estadual de São Paulo em consonância com a literatura. Os casos clínicos ilustram tanto a clássica redução provocada pela neurite na camada de fibras nervosas da retina e do plexo capilar peripapilar radial subjacente quanto da camada de células ganglionares e da plexiforme interna associadas a atenuação do plexo capilar superficial da retina.

REFERÊNCIAS

10. Balcer LJ. Clinical practice. Optic neuritis. *N Engl J Med*. 2006;354 (12):1273-80.
11. Foroosan R, Buono LM, Savino PJ, Sergott RC. Acute demyelinating optic neuritis. *Curr Opin Ophthalmol*. 2002;13(6):375-80.
12. Frohman EM, Frohman TC, Zee DS, McColl R, Galetta S. The neuro-ophthalmology of multiple sclerosis. *Lancet Neurol*. 2005;4(2):111-21.
13. Arnold AC. Evolving management of optic neuritis and multiple sclerosis. *Am J Ophthalmol*. 2005;139(6):1101-8.
14. Osborne B, Balcer LJ. Optic neuritis: pathophysiology, clinical features, and diagnosis [Internet]. 2024 [cited 2024 Feb 20]. Available from: <https://www.uptodate.com/contents/optic-neuritis-pathophysiology-clinical-features-and-diagnosis>.

15. Cleary PA, Beck RW, Bourque LB, Backlund JC, Miskala PH. Visual symptoms after optic neuritis. Results from the optic neuritis treatment trial. *J Neuroophthalmol.* 1997;17(1):18-23; quiz 24-8.
16. Miller NR, Newman NJ, Biousse V. Walsh and Hoyt's Clinical Neuro-ophthalmology. Philadelphia: Lippincott Williams and Wilkins; 2005.
17. The clinical profile of optic neuritis. Experience of the optic neuritis treatment trial. Optic neuritis study group. *Arch Ophthalmol.* 1991;109(12):1673-8.
18. Rodriguez M, Siva A, Cross SA, O'Brien PC, Kurland LT. Optic neuritis: a population-based study in Olmsted County, Minnesota. *Neurology.* 1995; 45(2):244-50.
19. Lightman S, McDonald WI, Bird AC, Francis DA, Hoskins A, Batchelor JR, et al. Retinal venous sheathing in optic neuritis. Its significance for the pathogenesis of multiple sclerosis. *Brain.* 1987;110(Pt 2):405-14.
20. Gonçalves FF, Lucatto LF, Camargo AS, Falcão AB, Melo Junior LA, Andrade EP, et al. Retinal nerve fibre layer evaluation in multiple sclerosis patients with and without optic neuritis. *Acta Ophthalmol.* 2019;97(4):e662-e663.
21. Andrade EP, Sacai PY, Berezovsky A, Salomão SR. Alterações encontradas no potencial visual evocado por padrão reverso em pacientes com esclerose múltipla definida. *Arq Bras Oftalmol.* 2007;70(6):943-48.
22. Pillay G, Ganger A, Singh D, Bhatia R, Sharma P, Menon V, et al. Retinal nerve fiber layer and ganglion cell layer changes on optical coherence tomography in early multiple sclerosis and optic neuritis cases. *Indian J Ophthalmol.* 2018;66(1):114-19.
23. Walter SD, Ishikawa H, Galetta KM, Sakai RE, Feller DJ, Henderson SB, et al. Ganglion cell loss in relation to visual disability in multiple sclerosis. *Ophthalmology.* 2012;119(6):1250-57.
24. Chen JJ, AbouChehade JE, Iezzi R Jr, Leavitt JA, Kardon RH. Optical Coherence Angiographic Demonstration of Retinal Changes From Chronic Optic Neuropathies. *Neuroophthalmology.* 2017;41(2):76-83.
25. Higashiyama T, Nishida Y, Ohji M. Optical coherence tomography angiography in eyes with good visual acuity recovery after treatment for optic neuritis. *PloS One.* 2017;12(2):e0172168.

A influência da má absorção pós-cirurgia bariátrica no desenvolvimento da depressão

The influence of malabsorption post-bariatric surgery on developing depression

Ana Carla Felizardo Zinidarcis, Beatriz Borin Alves, Bruna Fernandes Hakim, Fernanda de Jesus Abrantes Kuriki, Guilherme Camilo Inácio, Juliana Matsumoto Andrade
Universidade Cidade de São Paulo (UNICID)

RESUMO

A obesidade, por sua alta prevalência e comorbidades associadas, é uma preocupação no mundo. As diferentes técnicas de cirurgia bariátrica, em especial disabsortivas, são alternativas eficazes para o seu controle e de suas comorbidades. Porém, outros estudos destacam a incidência de depressão pós-cirurgia bariátrica, principalmente as disabsortivas. Essa cirurgia tem efeito direto na ingestão, digestão e absorção de nutrientes. A carência de nutrientes e a disbiose intestinal, por outro lado, têm sido associadas ao risco e ao desenvolvimento da depressão. Assim, o objetivo deste estudo é revisar a literatura que relaciona a depressão e a cirurgia bariátrica para, ao final, compreender se há evidências que correlacionam: disabsorção, disbiose e o desenvolvimento da depressão. Buscou-se estudos nas bases de dados Bireme, Portal de Periódicos CAPES e PubMed, de 2018 a 2023, com o uso os descritores: *bariatric and depression*, que resultou em 613 publicações, das quais foram selecionadas 40 após aplicar os critérios de inclusão/exclusão. Ao final, concluiu-se que, dadas as possíveis evidências da conexão entre a má absorção intestinal com o distúrbio da microbiota e do eixo intestino-cérebro com o surgimento de depressão após a cirurgia bariátrica, é importante que essa relação seja investigada em trabalhos futuros em busca de maiores esclarecimentos e conduta ante esses pacientes.

Descritores: Obesidade; cirurgia bariátrica; depressão.

ABSTRACT

Obesity, due to its high prevalence and associated comorbidities, is a concern in the world. Different bariatric surgery techniques, especially disabsorptive ones, are effective alternatives for controlling it and its comorbidities. However, other studies highlight the incidence of depression after bariatric surgery, especially those with malabsorption. This surgery has a direct effect on the ingestion, digestion and absorption of nutrients. Nutrient deficiency and intestinal dysbiosis, on the other hand, have been associated with the risk and development of depression. Thus, the objective of this study, therefore, is to review the literature that relates depression and bariatric surgery, in order to, in the end, understand if there is evidence that correlates: malabsorption, dysbiosis and the development of depression. Studies were searched in the Bireme, Portal de Periódicos CAPES and PubMed databases, from 2018 to 2023, using the descriptors: *bariatric and depression*, which resulted in 613 publications, of which 40 were selected after applying the inclusion/exclusion criteria. In the end, it was concluded that given the possible evidence of the connection between intestinal malabsorption and the disturbance of the microbiota and the intestine-brain axis with the onset of depression after bariatric surgery, it is important that this relationship be investigated in future studies in search of further clarification and management of these patients.

Keywords: Obesity; bariatric surgery; depression.

Correspondência:

Bruna Fernandes Hakim
E-mail: brunahakim.f@gmail.com
Data de submissão: 31/10/2023
Data de aceite: 17/11/2023

Trabalho realizado:

Universidade Cidade de São Paulo (UNICID)
Endereço: Rua Butantã, 285 - Pinheiros - CEP 05424-140, São Paulo, SP, Brasil.

INTRODUÇÃO

A obesidade e a depressão são condições de saúde que possuem estreita relação. A obesidade é um acúmulo exorbitante de tecido adiposo provocado por um balanço energético positivo ¹. Uma pessoa é considerada obesa quando seu Índice de Massa Corporal (IMC) é maior ou igual a 30 kg/m². A Organização Mundial da Saúde (OMS) define obesidade como excesso de gordura corporal, em quantidade que determine prejuízos à saúde. Em 2022, segundo a OMS, existiam mais de 1 bilhão de obesos no mundo, sendo 650 milhões de adultos obesos, 340 milhões de adolescentes obesos e 39 milhões de crianças obesas. Com este número em constante aumento, a obesidade é considerada uma epidemia mundial pela *World Gastroenterology Organization* (WGO).

Dentre as diversas comorbidades associadas à obesidade, segundo as diretrizes da *American Heart Association/American College of Cardiology Foundation* para a Conduta do Sobrepeso e Obesidade em Adultos, estão hipertensão, dislipidemia, diabetes mellitus tipo 2, doença coronariana, acidente vascular cerebral, apneia obstrutiva do sono (AOS) e problemas respiratórios ². Destaca-se ainda, a prevalência de sintomas psiquiátricos como ansiedade e depressão. A depressão é um transtorno de humor que tem efeitos adversos significativos na saúde pessoal e que tem sua fisiologia geral inserida no sistema nervoso central ³.

Por tudo isso, diversas são as modalidades propostas para o tratamento da obesidade, dentre as quais, destacam-se a mudança no estilo de vida (MEV), a farmacológica e a cirurgia bariátrica. A cirurgia bariátrica consiste em uma mudança anatômica do trato gastrointestinal, com diminuição do aporte calórico por restrição mecânica e/ou desvio de segmentos do

intestino delgado com diminuição da absorção dos alimentos. O tratamento é baseado em evidências e resulta em maior perda de peso em comparação a outros métodos, que esta perda demonstrou ser sustentada, além da remissão de comorbidades para pacientes com obesidade grave (IMC ≥ 35 kg /m²) ⁴⁻⁵. Como resultado, as taxas de cirurgia bariátrica, especificamente a gastrectomia vertical e a cirurgia de bypass gástrico em Y de Roux, aumentaram constantemente na última década ⁴. Apesar dessas evidências, essa cirurgia possui indicações restritas nos termos da Resolução 2.131/2015 do CFM, que em geral associam valor de IMC, presença das comorbidades e tratamento clínico prévio insatisfatório de pelo menos 2 anos ⁶.

Para melhor compreender a técnica cirúrgica, a *American Society for Metabolic and Bariatric Surgery* (ASMBS) descreve as cirurgias bariátricas como restritiva, disabsortiva e mista. Sendo a banda gástrica ajustável e a gastrectomia vertical (*sleeve*) restritivas; a derivação pancreática (*duodenal switch*) disabsortiva e a derivação gástrica em Y de Roux (*bypass*) mista.

Sobre as restritivas, tem-se que a banda gástrica ajustável é um dispositivo de silicone colocado ao redor da parte superior do estômago que cria uma pequena bolsa (20 a 30 ml) acima da banda. Ela limita a quantidade de comida que a pessoa ingere pela sensação de plenitude que causa. Por outro lado, a gastrectomia vertical (*sleeve*) é feita a partir da remoção em torno de 80% do estômago, abrangendo a grande curvatura e o fundo gástrico. Além de haver redução da capacidade gástrica, ocorre também redução de grelina, hormônio presente no fundo gástrico que sinaliza os centros hipotalâmicos e regula a ingestão alimentar.

A derivação pancreática (*duodenal switch*), que é disabsortiva, consiste em uma

gastrectomia vertical associada com separação da primeira porção do intestino delgado e o estômago. A parte final do intestino delgado (íleo) é conectada ao estômago. Por fim, a técnica mista possui o componente restritivo gerado pela menor capacidade gástrica e o componente disabsortivo ao separar as alças com as enzimas digestivas do alimento. Essa é chamada *bypass* gástrico ou derivação gástrica (Y de Roux), que consiste no grampeamento de parte do estômago, reduzindo o espaço para o alimento e um desvio do intestino inicial.

Diversas pesquisas demonstram que, de fato, a cirurgia bariátrica tem sido eficaz na redução das diversas comorbidades, o que inclui a depressão. Uma revisão sistemática recente mostrou que os sintomas depressivos foram significativamente reduzidos em 2 a 3 anos após a cirurgia bariátrica³. Uma meta-análise, por sua vez, conduzida com evidências de qualidade moderada mostrou que os pacientes submetidos à cirurgia bariátrica têm taxas mais baixas de depressão no pós-operatório⁷. No entanto, outros estudos têm trazido à luz a prevalência de depressão pós-cirurgia bariátrica. Os cirurgiões geralmente se concentram na perda de peso e na melhora das condições relacionadas à obesidade como resultado primário após a cirurgia bariátrica, porém o sucesso também depende da melhora do estado de saúde mental. Em uma meta-análise, revelou-se uma alta prevalência de depressão pós-cirurgia bariátrica, chegando a 64,9%, com quase um em cada cinco pacientes afetados por ela. Neste estudo, associou-se o advento da depressão à recuperação do peso, distúrbios alimentares e qualidade de vida⁵.

Estudos apontam para o aspecto psicológico da cirurgia bariátrica, como transtornos de humor, ansiedade, transtorno alimentar, transtorno de personalidade, abuso de substâncias nocivas, tendências suicidas, e vários estudos foram referidos à depressão após a cirurgia bariátrica⁸. Inclusive, um

estudo de coorte realizado nos EUA e Taiwan mostrou associação entre a cirurgia bariátrica e a depressão subsequente⁹, e ainda relacionou os diferentes sintomas depressivos ao tipo de técnica cirúrgica utilizada. Destacam que os tipos disabsortivos estão mais ligados a maior risco do que as técnicas apenas restritivas⁹. Neste mesmo passo, outro estudo de coorte com 12 anos de duração, também encontra relação entre o desenvolvimento de transtorno de depressão e as técnicas disabsortivas de cirurgia bariátrica¹⁰.

É certo que essas alterações restritivas e disabsortivas na arquitetura anatômica gastrointestinal têm efeito direto na ingestão, digestão e absorção de nutrientes, além de induzirem alterações nos níveis de vários peptídeos intestinais envolvidos na regulação do apetite e da saciedade¹¹. Supõe-se que a carência destes nutrientes pode contribuir para os sintomas depressivos vistos nestes estudos, além de que não há como considerar a disabsorção sem refletir também a influência sobre a microbiota saudável do intestino, uma vez que a relação da disbiose intestinal e a depressão tem sido exaustivamente estudada¹²⁻¹³. Viu-se que, os micronutrientes, como zinco, magnésio, selênio, ferro e as vitaminas B6, B12, D, E e folato, são deficientes naqueles que têm ou correm risco de ter transtorno de depressão¹⁴.

Sabe-se que, a disbiose intestinal corresponde ao desequilíbrio na composição do microbioma intestinal, perturbando, assim, a simbiose do intestino que garante, pela presença de microrganismos comensais, o equilíbrio nas atividades bioquímicas, na manutenção de processos metabólicos e nas regulações fisiológicas do trato gastrointestinal. Esse desequilíbrio está associado ao aumento da permeabilidade intestinal e inflamação sistêmica, que afetam o eixo bidirecional do intestino-cérebro e influenciam no desenvolvimento dos transtornos de humor¹⁵⁻¹⁷. Um estudo

em animais demonstrou que a depressão induzida por estresse em ratos ocorre em conjunto com alterações dos níveis de metabólitos intestinais, alanina, isoleucina, L-treonina, serina e tirosina, que podem estar conectados a níveis alterados de 5-hidroxitriptamina (5-HT) no cérebro e fenótipos do tipo depressivo¹⁸.

OBJETIVO

Diante disso, o objetivo deste estudo é revisar a literatura que trata da relação entre depressão e cirurgia bariátrica, para, ao final, compreender se há evidências acerca da correlação da disabsorção com a disbiose intestinal provocando, por consequência, os sintomas depressivos nos pacientes que realizaram a cirurgia.

MÉTODOS

O presente trabalho foi construído a partir da revisão das bases de dados Bireme, Portal de Periódicos CAPES e PubMed. Com vistas a selecionar ao final todos os artigos com intervenção que apresentavam correlação com o objetivo proposto. Para tanto, foram utilizadas as palavras-chaves *bariatric and depression* e selecionados os trabalhos dos últimos 5 anos – 2018 a 2023,

excluindo apenas *books and documents*. Desta seleção, resultaram 613 artigos, dos quais foram excluídos 522 por não apresentarem correlação com o tema, por estarem duplicados ou por apresentarem acesso corrompido e não acessível na plataforma. Após, destes 92 artigos restantes e adequados ao tema, foram ainda excluídos 27 artigos por serem revisão/meta-análise, resultando, portanto, 64 artigos que passaram à leitura detalhada. Por fim, deste número, apenas 40 artigos foram finalmente incluídos na presente revisão, por responderem à pergunta de pesquisa.

RESULTADOS

Através da busca nas bases de dados seguindo as estratégias da pesquisa, um total de 613 artigos foram identificados, dos quais foram excluídos 522 artigos por duplicação ou por conteúdo sem relação com o tema, restando 92 artigos. Desses, 27 artigos foram excluídos por ser revisão ou meta-análise, restando 64 artigos selecionados para leitura detalhada.

Concluída a referida leitura, observou-se que 9 artigos não respondiam à pergunta de pesquisa, que 15 artigos respondiam em parte, e que, finalmente, 40 artigos respondiam completamente, de modo que foram incluídos na revisão de dados.

Quadro 1 – Síntese dos trabalhos selecionados para o estudo

Autor	Desenho do estudo	Objetivo	Amostra (n)	Idade (anos)
Elias, Khalid; Bekhali, Zakaria; Hedberg, Jakob; Graf, Wilhelm; Sundbom, Magnus.	Observacional prospectivo	Investigar função intestinal e seu impacto na qualidade de vida, antes e 2 anos após cirurgia bariátrica.	268	Não descrito
Svanevik, Marius; Risstad, Hilde; Karlsen, Tor-Ivar; Kristinsson, Jon A; Småstuen, Milada Cvancarova; Kolotkin, Ronette L; Søvik, Torgeir T; Sandbu, Rune; Mala, Tom; Hjelmæsæth, Jøran.	Ensaio clínico randomizado	Comparar os efeitos da derivação gástrica em Y de Roux padrão e distal na QVRS específica da obesidade, sintomas relacionados ao peso, comportamento alimentar, ansiedade e depressão	NA	18 – 60

Autor	Desenho do estudo	Objetivo	Amostra (n)	Idade (anos)
Smith, Kathryn E; Engel, Scott G; Steffen, Kristine J; Garcia, Luis; Grothe, Karen; Koball, Afton; Mitchell, James E.	Observacional retrospectivo	Observar sintomas e comportamentos de uso de álcool e substâncias, comorbidade psiquiátrica e sensibilidade subjetiva ao álcool	26	27 – 60
Garin, Paul; Favre, Lucie; Vionnet, Nathalie; Frantz, Johanna; Eap, Chin B; Vandenberghe, Frederik	Observacional retrospectivo	Descrever a evolução das concentrações plasmáticas de antidepressivos normalizadas pela dose mínima do fármaco antes e após o BGYR.	13	Idade média: 44
Monteleone, Alessio Maria; Globus, Inbal; Cascino, Giammarco; Klomek, Anat Brunstein; Latzer, Yael	Observacional retrospectivo	Explorar as variáveis psicopatológicas que podem prever os resultados da cirurgia bariátrica após 3 anos	196	18 – 65
Murton, Lynn M; Plank, Lindsay D; Cutfield, Rick; Kim, David; Booth, Michael W C; Murphy, Rinki; Serlachius, Anna.	Ensaio clínico randomizado	Investigou o impacto da cirurgia RYGB ou SG na saúde psicológica e explorou o papel dos sintomas depressivos pré-existent na perda de peso	114	20 – 55
Ivezaj, Valentina; Dilip, Abhaya; Grilo, Carlos M.	Ensaio clínico randomizado	Examinou as diferenças nos resultados de peso e funcionamento psicossocial com base na comorbidade psiquiátrica ao longo da vida e atual pós-cirúrgica.	140	Não descrito
Pasi, Patrick; Kröll, Dino; Siegfried, Alena; Sykora, Martin; Wildisen, Alessandro; Milone, Cristiana; Milos, Gabriella; Horka, Laura; Fischli, Stefan; Henzen, Christoph	Observacional prospectivo	Fornecer dados abrangentes sobre a biodisponibilidade pós-operatória de ISRS/SNRI e os efeitos clínicos nos sintomas depressivos	NA	>18
Jøran Hjelmæsæth , Jan H Rosenvinge, Hege Gade, Oddgeir Friberg	Ensaio clínico randomizado	Avaliar os efeitos de 4 anos da terapia cognitivo-comportamental antes da cirurgia bariátrica sobre esses resultados	61	Média 42
Aylward, Laura; Lilly, Christa; Konsor, Madeline; Cox, Stephanie; Abunnaja, Salim; Szoka, Nova; Tabone, Lawrence.	Observacional retrospectivo	Identificar em quanto tempo ocorrem mudanças na depressão e na ansiedade após a cirurgia	NA	>18
Vreeken, Debby; Seidel, Florine; Custers, Emma M; Olsthoorn, Lisette; Cools, Sophie; Aarts, Edo O; Kleemann, Robert; Kessels, Roy P C; Wiesmann, Maximilian; Hazebroek, Eric J; Kiliaan, Amanda J	Observacional prospectivo	Investigar a associação de alterações nas adipocinas, fatores inflamatórios, humor e atividade física com alterações na função cognitiva após cirurgia bariátrica	156	35 – 55
Smith, Valerie A; Maciejewski, Matthew L; Berkowitz, Theodore S Z; Mitchell, James E; Liu, Chuan-Fen; Bradley, Katharine A; Olsen, Maren K; Livingston, Edward L; Arterburn, David E.	Observacional retrospectivo	Compara o início e a persistência do tratamento da depressão em pacientes submetidos a cirurgia e os não cirúrgicos.	2227 pacientes cirúrgicos e 20.939 controles não cirúrgicos	Não descrito

Autor	Desenho do estudo	Objetivo	Amostra (n)	Idade (anos)
Paul, Linda; van der Heiden, Colin; van Hoeken, Daphne; Deen, Mathijs; Vlijm, Ashley; Klaassen, René; Biter, L Ulas; Hoek, Hans W.	Ensaio clínico randomizado	Examinar o valor de adicionar TCC pré-operatória à cirurgia bariátrica	NA	21 – 65
Samantha E. Leung a, Venus Daliri b, Stephanie E. Cassin c d e, Raed Hawa a d e, Sanjeev Sockalingam	Ensaio clínico randomizado	Determinar se os sintomas de depressão e ansiedade diferem entre pacientes de cirurgia bariátrica revisional e pacientes de cirurgia bariátrica primária	NA	Média 44
Romagna, Eline Coan; Mattos, Diogo Menezes Ferrazani; Lopes, Karynne Grutter; Kraemer-Aguiar, Luiz Guilherme.	Observacional retrospectivo	Analisa uso de álcool, sintomas depressivos e QVRS em pacientes pós-bariátricos que perderam o acompanhamento médico na primeira consulta em nossa unidade de saúde	94	Média 49
Tan, Michelle M C; Jin, Xingzhong; Taylor, Craig; Low, Adrian K; Le Page, Philip; Martin, David; Li, Ang; Joseph, David; Kormas, Nic	Observacional prospectivo	Examinar a eficácia e a sustentabilidade da cirurgia bariátrica	NA	>18
Furtado, Thiago de Almeida; Girundi, Marcelo Gomes; Campolina, Cláudio de Oliveira Chiari; Mafra, Sofia Cunha; Oliveira, Alice Marina Osório de; Santos, Maria Luiza Patrão Dias Dos; Lopes, Sarah Ferreira; Freire, Mariana Alvarenga	Observacional retrospectivo	Avaliar a influência de doenças psiquiátricas no resultado e sucesso a longo prazo de cirurgias bariátricas	3.136	18 – 65
Chadwick, Chiara; Burton, Paul R.; Reilly, Jennifer; Playfair, Julie; Laurie, Cheryl; Shaw, Kalai ; Brown, Wendy A.	Observacional retrospectivo	Avaliar a mudança na qualidade de vida do paciente 5 anos após a cirurgia bariátrica	81	Não descrito
Balint, Istvan Bence; Csaszar, Ferenc; Orban, Lajos; Radics, Peter; Farics, Akos; Manfai, Gergo; Hari, Veronika; Javor, Rebeka	Observacional retrospectivo	Analisar a técnica Bypass duodeno-ileal com anastomose única com preservação do piloro e gastrectomia vertical.	17	Média 40
Freire, Cristina Cardoso; Zanella, Maria Teresa; Segal, Adriano; Arasaki, Carlos Haruo; Matos, Maria Isabel Rodrigues; Carneiro, Glauca.	Observacional retrospectivo	Analisar a associação entre compulsão alimentar, sintomas depressivos e ansiedade e reganho de peso após cirurgia bariátrica	96	Média 40
Geerts, Marjolein M; van den Berg, Elske M; van Riel, Laura; Peen, Jaap; Goudriaan, Anna E; Dekker, Jack J M.	Observacional retrospectivo	Analisar a patologia de transtorno alimentar, perda de controle sobre a alimentação e comportamento evitativo devido à má imagem corporal, bem como sintomas depressivos e impulsividade	140	Não descrito
Kheirvari, Milad; Anbara, Taha	Observacional retrospectivo	Examinou a prevalência de depressão após gastrectomia vertical em indivíduos com ou sem história prévia de depressão	307	21 – 75

Autor	Desenho do estudo	Objetivo	Amostra (n)	Idade (anos)
Martens, Kellie; Hamann, Aaron; Miller-Matero, Lisa R; Miller, Chazlyn; Bonham, Aaron J; Ghaferi, Amir A; Carlin, Arthur M	Observacional retrospectivo	Buscou entender a relação entre depressão, perda de peso e satisfação do paciente nos dois anos após a cirurgia bariátrica.	NA	Não descrito
Arhi, Chanpreet Singh; Dudley, Roise; Moussa, Osama; Ardissino, Maddalena; Scholtz, Samantha; Purkayastha, Sanjay.	Observacional retrospectivo	Influência da depressão no peso e na satisfação do paciente após cirurgia bariátrica	NA	>18
Alshammari, Sulaiman A; Alassiri, Mohammed A; Allami, Hussain A; Almousa, Hisham M; Alobaid, Abdulaziz S; Ismail, Dawood H; Bin Onayq, Abdulhakim I.	Observacional retrospectivo	Analisa os efeitos da cirurgia bariátrica no estado psicológico e físico dos pacientes	367	30 – 50
Chiara Chadwick, Paul R. Burton, Jennifer Reilly, et. Al.	Observacional retrospectivo	Avaliar a mudança na QVRS do paciente 5 anos após a cirurgia bariátrica	81	Não descrito
Lu CW, Chang YK, Lee YH	Ensaio clinico randomizado	Explorar a associação entre cirurgia bariátrica e transtorno depressivo maior	2.302 e 6493	Não descrito
Kauppila, Joonas; Santoni, Giola; Tao, Wenjing; Lynge, Elsebeth et al	Ensaio clinico randomizado	Identificar fatores de risco para suicídio após cirurgia bariátrica	49.977	Não descrito
Anna Paczkowska, Karolina Hoffmann, Jonas Raakow, Matthias Pross, Rafael Berghaus, Michał Michalak, Wiesław Bryl , Kinga Marzec, Dorota Kopciuch, Tomasz Zaprutko, Piotr Ratajczak , Elżbieta Nowakowska, e Krzysztof Kus	Ensaio clinico randomizado	Comparar sintomas psiquiátricos (depressão, ansiedade e estresse) em pacientes submetidos à cirurgia bariátrica versus pacientes em tratamento conservador para obesidade mórbida	155 e 409	Não descrito
Murphy R, Tsai P, Jüllig M, Liu A, et. Al.	Ensaio clinico randomizado	Examinar as alterações da microbiota intestinal após cirurgia laparoscópica de RYGB ou SG em pacientes obesos com DM2	Não descrito	Não descrito
Megan Litz, Andrea Rigby, Ann M. Rogers, Douglas L. Leslie, Christopher S. Hollenbeak, et. Al.	Transversal	Avaliar pacientes com transtorno mental reinternados até 30 dias após cirurgia bariátrica	19.259	>18
Eliza L. Gordon, Alexandra L. Terrill ,Timothy W. Smith, Anna R. Ibele, Paige Martinez & Larissa A. McGarrity	Transversal	Analisar a associação entre supervalorização da forma e do peso, sintomas depressivos e distúrbios alimentares.	145	Não descrito
Abdulmohsen F. Bineid , Mustafa A. Kofi, Yazieed M. Albarrak , 1 Abdulaziz M. Alomaysh , 2 e Naif M. Aleid,	Transversal	Avaliar os sintomas depressivos em pacientes pós-cirurgia bariátrica	152	Não descrito
Yuan, William; Yu, Kun-Hsing; Palmer, Nathan; Stanford, Fatima Cody; Kohane, Isaac	Observacional prospective	Avaliar o efeito da cirurgia bariátrica no diagnóstico subsequente de depressão.	777.140	Não descrito
Baskaran, Charumathi; Bose, Amita; Plessow, Franziska; Torre Flores, Landy; Toth, Alexander T; Eddy, Kamryn T; Bredella, Miriam A; Misra, Madhusmita.	Ensaio clinico randomizado	Comparar sintomas depressivos e de ansiedade entre pacientes submetidos à bariátrica e conduta conservadora	94	13 – 21

Autor	Desenho do estudo	Objetivo	Amostra (n)	Idade (anos)
Allegrini, Beatriz Andrea; Cagnin, Gabriel Teixeira; Theodoro, Milena; Gil, Bruno Ziade; Ribas Filho, Durval.	Observacional retrospectivo	Avaliar desenvolvimento de transtornos depressivos em pacientes pós - cirurgia bariátrica.	NA	Não descrito
Eva Conceição, Tania Rodrigues	Transversal	Caracterizar a população pós-bariátrica em termos da frequência de comportamentos alimentares problemáticos ao longo do tempo e compreender as características psicológicas relacionadas	155	>18
Alabi, Francisco; Guilbert, Lizbeth; Villalobos, Gabriela; Mendoza, Karen; Hinojosa, Rocío; Melgarejo, Juan C; Espinosa, Omar; Sepúlveda, Elisa M; Zerrweck, Carlos	Observacional retrospectivo	Comparar a depressão pré e pós operatória	73	Não descrito
Ribeiro, Graziela Aparecida Nogueira de Almeida; Giapietro, Helenice Brizolla; Belarmino, Lídia Barbieri; Salgado-Junior, Wilson.	Observacional prospective	Avaliar o perfil psicológico antes e após a cirurgia bariátrica.	281	Não descrito
Larissa A. McGarrity, Alexandra L. Terrill, Paige L. Martinez, Anna R. Ibele, Ellen H. Morrow, Eric T. Volckmann & Timothy W. Smith	Transversal	Investigar associações entre resiliência e resultados psicológicos pós Cirurgia bariátrica.	148	Não descrito

Fonte: elaborado pelo próprio autor

Dos 40 artigos analisados, 29 (72,5%) são estudos observacionais; 05 (12,5%) são prospectivos, 19 (47,5%) retrospectivo e 05 (12,5%) transversais; e 11 são ensaios clínicos randomizados (27,5%) .

Como resultado destes trabalhos analisados, tem-se que 17 artigos (42,5%) evidenciaram depressão pós cirurgia bariátrica. Destes 09 (22,5%) apontaram reaparecimento em longo prazo após um período de diminuição da depressão e os outros 08 (20%) relataram que foram mantidos os valores de depressão pré e pós cirurgia; enquanto 18 artigos (45%) evidenciaram redução da depressão pós cirurgia bariátrica, mas destes, 09 (22,5%) destacaram o reaparecimento da depressão; e 02 (5%) apontaram a diminuição da absorção dos antidepressivos após a cirurgia bariátrica, havendo necessidade de

reajuste de doses. Três (7,5%) artigos relacionam a importância do acompanhamento psicológico e o suporte psicoterapêutico para a manutenção da perda de peso, sendo assim, intervenções psicológicas e motivacionais comportamentais que resultam em escores de depressão mais baixos.

Por fim, dos desfechos verificados nestes artigos relacionados com o tema apenas 04 (10%) relacionaram os resultados com disabsorção ou alteração de microbiota; 02 (5%) foram associados com a diminuição da absorção de antidepressivos pós cirurgia, com indicação de ajuste de dose; e apenas 01 (2,5%) artigo concluiu que pacientes que receberam procedimentos disabsortivos apresentaram maior risco de transtorno depressivo maior do que aqueles que receberam procedimentos restritivos.

DISCUSSÃO

Esta revisão buscou analisar a relação de fatores psicológicos, em especial sintomas depressivos, e a realização da cirurgia bariátrica em pacientes obesos, bem como avaliar se existe relação de causalidade entre o tipo de procedimento cirúrgico utilizado e o desenvolvimento da doença.¹⁹ Após a análise revisional de extenso banco de dados, foram selecionados 40 artigos por apresentarem relação com o tema estudado, dos quais, 65% dos resultados mostraram ligação entre a cirurgia bariátrica e os sintomas de depressão pós-operatória. Deste número, 26,9% dos artigos apontaram a disabsorção intestinal como causa desta relação, sendo que, os demais artigos concluíram haver outros motivos que justificam o surgimento de depressão nos pacientes que realizaram a cirurgia.

A disabsorção é vista principalmente naqueles submetidos à técnica de bypass gástrico ao invés da gastrectomia vertical, o que sugere que a má absorção desempenha um papel mais importante do que a ingestão restrita de alimentos na incidência da depressão. Corrobora com isso o estudo de coorte realizado nos EUA e Taiwan em que se mostrou associação entre a cirurgia bariátrica e a depressão subsequente, relacionada ao tipo de técnica cirúrgica utilizada, com destaque para os disabsortivos⁹. Neste mesmo passo, outro estudo de coorte com 12 anos de duração, também encontra relação entre o desenvolvimento de transtorno de depressão e as técnicas disabsortivas de cirurgia bariátrica¹⁰. É certo que, a má absorção intestinal leva a várias deficiências de nutrientes importantes para o organismo. Por esta razão, as diretrizes recomendam uma atenção sobre a deficiência de micronutrientes após cirurgia bariátrica²⁰. Deficiências de micronutrientes (folato e vitamina B₁₂) e minerais (ferro, zinco e selênio) tendem a ser mais comuns entre

peças com sintomas depressivos do que entre pessoas hígdas. O folato e a vitamina B12 são dois dos micronutrientes mais comumente deficientes após a cirurgia bariátrica. A deficiência de vitamina B12 foi mais prevalente em operações de má absorção do que em operações restritivas. Ferro, zinco e selênio são absorvidos pelo duodeno e jejuno. Portanto, recomenda-se que pacientes submetidos a cirurgia bariátrica, especialmente aqueles submetidos a procedimentos de má absorção, recebam suplementação nutricional pós-operatória. Há uma incidência maior 4 anos após a cirurgia em comparação ao pós-operatório nos primeiros meses, o que leva a crer que a deficiência nutricional pós-operatória pode progredir lentamente e está relacionada aos sintomas depressivos a longo prazo²¹.

Para além da disabsorção por ressecção cirúrgica do intestino é importante salientar a estreita relação que a absorção pelo intestino possui com sua microbiota comensal²². De acordo com o que se conhece da literatura científica, a relação mutualista, complexa e dinâmica que o ser humano estabelece com a microbiota intestinal é crucial, tanto que já se associa o intestino como segundo ou pequeno cérebro do corpo. Esta relação tem se mostrado essencial para a saúde e bem-estar quando em equilíbrio. Quando há perturbação desse equilíbrio, há um desbalanço no diálogo entre o “pequeno” e o “grande” cérebro. A serotonina é descrita como um neurotransmissor importante deste eixo e o nervo vago é uma via para o seu correto funcionamento, recebendo aferência de outras vias para sua modulação.

Acreditava-se anteriormente que as psicopatologias eram restritas a alguma área específica do cérebro, mas atualmente a ciência aponta evidências que a microbiota intestinal tem uma capacidade significativa de realizar modulações no comportamento e

humor. Pensando nisso é que o desequilíbrio da microbiota, seja qual for sua etiologia, é um gatilho para a progressão de algumas doenças psiquiátricas, e esse gatilho pode ser disparado pela redução da oferta de micronutrientes derivados da alimentação, resultado de uma mudança anatômica no trato gastrointestinal pela cirurgia bariátrica.

Destacam-se algumas limitações que o presente trabalho apresentou: muitos artigos

CONCLUSÃO

O corpo precisa de micronutrientes e macronutrientes para que a microbiota intestinal possa atingir a sua capacidade e ter um bom funcionamento. A incidência da depressão pós-cirurgia bariátrica tem correlação direta porque esse tipo de cirurgia afetará principalmente a absorção de nutrientes, causando uma disbiose.

Feita uma análise geral dos artigos revisados, nota-se que a cirurgia bariátrica, principalmente a que é realizada pela técnica disabsortiva, diminui a oferta de macronutrientes e micronutrientes essenciais para a homeostasia corpórea. Visto isso, irá interferir no funcionamento da microbiota intestinal e na produção de neurotransmissores, em especial a serotonina. Tais fatores, por sua vez, apresentam-se como determinan-

trouxeram um viés de que havia pacientes não diagnosticados com depressão antes da seleção, embora já possuíssem sintomas depressivos, outros pacientes tiveram transtorno de imagem e não se reconheceram após um tempo do procedimento, e as automedicações não relatadas, como suplementos e vitaminas, utilizadas pelos pacientes que também podem ter contribuído para o resultado final.

tes para o desenvolvimento ou persistência de sintomas depressivos nos pacientes após a realização da cirurgia. Assim, à luz da fisiologia do sistema nervoso-entérico, supõe-se que exista uma possível relação entre a cirurgia bariátrica e a incidência de sintomas depressivos. Para isso, é importante o acompanhamento psicológico e o suporte psicoterapêutico para seguimento desses pacientes pós cirurgia bariátrica.

Portanto, dadas as possíveis evidências da conexão entre a má absorção intestinal com distúrbio da microbiota e do eixo entérico-cerebral com o surgimento de depressão após a realização de cirurgia bariátrica disabsortiva, é importante que essa relação seja investigada em trabalhos futuros com o fim de maiores esclarecimentos e manejo destes pacientes.

REFERÊNCIAS

1. Mohamed AS, AbouKhatwa MM, Saifullah AA, Syahmi MH, Mosaad M, Elrggal ME, et al. Risk Factors, Clinical Consequences. *Prev Treat Child Obes.* 2022;16;9(12):1975.
2. Susmallian S, Nikiforova I, Azoulai S, Barnea R. Outcomes of bariatric surgery in patients with depression disorders. 2019;14(8):e0221576.
3. Gill H, Kang S, Lee Y, Rosenblat JD, Brietzke E, Zuckerman H, McIntyre RS. The long-term effect of bariatric surgery on depression and anxiety. *J Affect Disord.* 2019;246:886-94.
4. Sockalingam S, Leung SE, Wnuk S, Cassin SE, Yanofsky R, Hawa R. Psychiatric Management of Bariatric Surgery Patients: A Review of Psychopharmacological and Psychological Treatments and Their Impact on Postoperative Mental Health and Weight Outcomes. *Psychosomatics.* 2020;61(5):498-507.

5. Alyahya RA, Alnujaidi MA. Prevalence and Outcomes of Depression After Bariatric Surgery: A Systematic Review and Meta-Analysis. *Cureus*. 2022;14(6):e25651.
6. Conselho Federal de Medicina – CFM. Resolução CFM nº 2131 de 13 de janeiro de 2016. Retificação publicada em 29 de janeiro 2016. Altera o anexo da Resolução CFM nº 1942, de 12 de fevereiro de 2010, Seção 1:72 [Internet]. 2016 [citado 2024 Jan 15]. Disponível em: <https://sistemas.cfm.org.br/normas/arquivos/resolucoes/BR/2015/2131_2015.pdf>
7. Dawes AJ, Maggard-Gibbons M, Maher AR, Booth MJ, Miake-Lye I, Beroes JM, Shekelle PG. Mental health conditions among patients seeking and undergoing bariatric surgery. *JAMA*. 2016;315(2):150–63.
8. Gloy VL, Briel M, Bhatt DL, Kashyap SR, Schauer PR, Mingrone G, et al. Bariatric surgery versus nonsurgical treatment for obesity: a systematic review and meta-analysis of randomized controlled trials. *BMJ*. 2013;347:5934.
9. Yuan W, Yu KH, Palmer N, Stanford FC, Kohane I. Evaluation of the association of bariatric surgery with subsequent depression. *Int J Obes (Lond)*. 2019;43(12):2528-35.
10. Lu CW, Chang YK, Lee YH, Kuo CS, Chang HH, Huang CT, et al. Increased risk for major depressive disorder in severely obese patients after bariatric surgery - a 12-year nationwide cohort study. *Ann Med*. 2018;50(7):605-12.
11. Steenackers N, Van der Schueren B, Mertens A, Lannoo M, Grauwet T, Augustijns P, Mathys C. Iron deficiency after bariatric surgery: what is the real problem? *Proc Nutr Soc*. 2018;77(4):445-55.
12. Bear TL, Dalziel JE, Coad J, Roy NC, Butts CA, Gopal PK. The Role of the Gut Microbiota in Dietary Interventions for Depression and Anxiety. *Adv Nutr*. 2020;11(4):890–907.
13. Álvarez SA, Rocha-Guzmán NE, González-Laredo RF, Gallegos-Infante JA, Moreno-Jiménez MR, Bravo-Muñoz M. Ancestral food sources rich in polyphenols, their metabolism, and the potential influence of gut microbiota in the management of depression and anxiety. *J Agric Food Chem*. 2022;70(4):944–56.
14. Gougeon L, Payette H, Morais JA, Gaudreau P, Shatenstein B, Gray-Donald K. Intakes of folate, vitamin b6 and b12 and risk of depression in community-dwelling older adults: the Quebec Longitudinal Study on Nutrition and Aging. *Eur J Clin Nutr*. 2016;70(3):380–85.
15. Zhang B, Zhang B, Chen T, Cao M, Yuan C, Reiter RJ, Zhao Z, et al. Gut Microbiota Dysbiosis Induced by Decreasing Endogenous Melatonin Mediates the Pathogenesis of Alzheimer’s Disease and Obesity. *Front Immunol*. 2022;13:900132.
16. Alli SR, Gorbovskaia I, Liu JC, Kolla NJ, Brown L, Muller DJ. The Gut Microbiome in Depression and Potential Benefit of Prebiotics, Probiotics and Synbiotics: A Systematic Review of Clinical Trials and Observational Studies. *Int J Mol Sci*. 2022;23(9):4494.
17. Wang S, Qu Y, Chang L, Pu Y, Zhang K, Hashimoto K. Antibiotic-induced microbiome depletion is associated with resilience in mice after chronic social defeat stress. *J Affect Disord*. 2020;260:448–57.
18. Zhou X, Liu L, Zhang Y, Pu J, Yang L, Zhou C, et al. Metabolomics identifies perturbations in amino acid metabolism in the prefrontal cortex of the learned helplessness rat model of depression. *Neuroscience*. 2017;343:1–9.
19. Hulens M, Vansant G, Lysens R, Claessens AL, Muls E. Exercise capacity in lean versus obese women. *Scand J Med Sci Sports*. 2001;11(5):305-09.
20. Fábregas BC, Vitorino FD, Teixeira AL. Deficiência de vitamina B12 e transtorno depressivo refratário. *J Bras Psiquiatr*. 2011;60(2):141-43.
21. Bordalo LA, Teixeira TF, Bressan J, Mourão DM. Cirurgia bariátrica: como e por que suplementar. *Rev Assoc Med Bras*. 2011;57(1):113-20.
22. Luppino FS, Wit LM, Bouvy PF, Stijnen T, Cuijpers P, Penninx BW, Zitman FG. Overweight, obesity and depression: a systematic review and meta-analysis of longitudinal studies. *Arch Gen Psychiatry*. 2010;67(3):220–9.

Transtorno de déficit de atenção e hiperatividade em adultos

Attention deficit hyperactivity disorder in adults

Júlio César de Oliveira Leal, Mariana Harumi Milan
Hospital do Servidor Público Estadual "Francisco Morato de Oliveira", HSPE-FMO, São Paulo, SP, Brasil
Publicação do Instituto de Assistência Médica ao Servidor Público Estadual (Iamspe)

RESUMO

Introdução: O transtorno de déficit de atenção e hiperatividade é um diagnóstico difícil, pouco explorado e que implica bastante no futuro de um adulto não diagnosticado. Vários estudos concluem que é prevalente na população adulta, mas com características diferentes do que ocorre na infância e adolescência. **Métodos:** Para este trabalho, foi realizada uma revisão de escritos através da plataforma PUBMED que contemplou consensos, meta-análises e artigos originais com datas abaixo ou iguala 2010 com a temática do transtorno citado em adultos, e foco principal no diagnóstico e suas repercussões. **Resultados:** Vários trabalhos concordaram em prevalências, formas de diagnóstico e considerações sobre quadro clínico e consequências funcionais para o adulto não tratado, no que diz respeito ao transtorno diagnosticado na idade adulta. Alguns trabalhos criticam e sugerem avanços ao DSM-5. **Conclusão:** Avanço importante do DSM-5 para transtorno de déficit de atenção e hiperatividade no adulto, especialmente com atenção a ser dada ao adulto com queixas em funções executivas e descontroles emocionais, e investigação de sintomas da doença. Uma boa triagem, com uma boa clínica investigativa, recorrendo ao paciente e aos próximos dele podem guiar um novo tratamento para um transtorno pouco pensado no consultório.

Descritores: Transtorno de deficit de atenção e hiperatividade; TDAH/adulto; TDAH/ diagnóstico; TDAH/quadro clínico.

ABSTRACT

Introduction: Attention deficit hyperactivity disorder is a difficult diagnosis, little explored and which has a significant impact on the future of an undiagnosed adult. Several studies conclude that it is prevalent in the adult population, but with different characteristics that occur in childhood and adolescence. **Methods:** For this work, a review of writings was carried out through the PUBMED platform, which included consensuses, meta-analyses and original articles with data below or equal to 2010 with the theme of the disorder reported in adults, and the main focus on the diagnosis and its repercussions. **Results:** Several studies agreed on prevalence, forms of diagnosis and considerations about the clinical picture and functional consequences for the untreated adult, with regard to the disorder published in adulthood. Some critical work suggests advances to the DSM-5. **Conclusion:** Important advancement of the DSM-5 for attention deficit hyperactivity disorder in adults, especially with attention to be given to adults with complaints in executive functions and lack of emotional control, and investigation of symptoms of the disease. Good screening, with a good investigative clinic, using the patient and those close to them can guide a new treatment for a disorder that is little thought of in the office.

Keywords: Attention deficit de disorder with hyperacticity; adult/ADDH; diagnosis/ADDH; clinical condition/ADDH.

Correspondência:

Júlio César de Oliveira Leal
E-mail: leal_jc@yahoo.com.br
Data de submissão: 14/01/2022
Data de aceite: 06/07/2023

Trabalho realizado:

Serviço de Psiquiatria do Hospital do Servidor Público Estadual "Francisco Morato de Oliveira", HSPE-FMO, São Paulo.
Endereço: Rua Pedro de Toledo, 1800, 2º andar - Vila Clementino - CEP: 04039-000, São Paulo, SP, Brasil.

INTRODUÇÃO

O transtorno de déficit de atenção hiperatividade e impulsividade (TDAH), é considerado um dos transtornos psiquiátricos mais comuns da infância, com persistência entre os adultos e idosos. Embora há algumas décadas se dê maior relevância a essa condição, dados da literatura mostram descrições desde 1775. É subdiagnosticado e subtratado, levando a cronicidade dos sintomas e prejuízos, tanto devido à ausência de tratamento ou quando aplicado de forma ineficaz. Sua prevalência em crianças e adolescentes é estimada em 5%. Vários estudos, consensos, metanálises estimam sua prevalência em adultos entre 2 a 4%¹⁻⁴.

É uma condição com história familiar muito frequente, que mostre prevalência em parentes de primeiro grau em torno de 20%. Nos adultos, uma menor taxa de herdabilidade pode ser relatada em alguns estudos devido às autoavaliações, porém nos que acrescentam informantes, as estimativas do componente herdado se assemelha ao TDAH infantil, em torno de 78%¹⁻³.

O período da adolescência traz sintomas-chaves, tríades do transtorno: desatenção, hiperatividade e impulsividade. É um período de grande transformação na personalidade do futuro adulto, que está sujeito a várias condições psiquiátricas, como o próprio TDAH. Também associado a quadros comórbidos, sendo prevalentes os transtornos do humor, de ansiedade, de conduta ou desafiador/opositor. Para o TDAH da infância/adolescência a desatenção estará em primeiro plano, com a hiperatividade do adolescente sendo mais seletiva e a impulsividade mais marcada^{3,5-6}.

Na idade adulta, os sintomas-chaves da tríade estão combinados de diversas formas. Assim como na infância, são classificados com três predominâncias: desatenção, hiperati-

vidade/impulsividade e combinado. Para os adultos, existe o predomínio das formas combinadas, com sintomas desatencionais prevalentes, e os de hiperatividade/impulsividade que cresce ao longo dos anos. A apresentação dos sintomas de TDAH é muito ampla e variada na população, sendo melhor pensada como um espectro de sintomas. Outra importante consideração sobre tal transtorno é que, seu diagnóstico não se baseia em uma mudança de um estado anterior para um novo, como poderia ocorrer em todos os demais transtornos psiquiátricos. Assim, por ser composto de sintomas duradouros, inúmeras vezes sutis, e que nem sempre o próprio paciente percebe-se com qualquer disfuncionalidade, é algo vivenciado e talvez só diagnosticado na fase adulta. Adultos com TDAH estão acostumados com seus sintomas, sabem pouco como tais sintomas impactam negativamente em seus relacionamentos interpessoais e nas suas vidas, com alguns que relatam sintomas mais elevados, mas déficits menores ou vice-versa. Nessa perspectiva, relatórios familiares, impressões de cônjuges e pessoas próximas, são de fundamental importância para o diagnóstico¹⁻³.

OBJETIVOS

Objetivo Geral: Revisar a literatura médica, com avaliar informações atualizadas, consensuais e baseada em forte evidência sobre TDAH em adultos

Objetivos Específicos: Atentar o psiquiatra quanto à suspeita de TDAH em alguns pacientes que jamais tiveram tal diagnóstico. Avaliar os métodos diagnósticos atuais para o TDAH em adultos.

MÉTODOS

Desenho de Estudo: Trata-se de uma revisão bibliográfica, de forma a abordar o tema transtorno de déficit de atenção hiperatividade e impulsividade em adultos,

diagnósticos e suas repercussões a partir de evidências científicas, com base em periódicos eletrônicos especializados.

Base de Dados: Realizou-se a busca por artigos publicados na base de dados MEDLINE (Pubmed).

Estratégia de Busca: Foram utilizados, como expressões de busca, os termos “ADHD”, “adult” “adult ADHD”. Procedeu-se à análise e seleção criteriosa das publicações inicialmente por meio dos títulos e, em seguida, pelos *abstracts*, a fim de que se adequassem ao tema proposto inicialmente. Foram selecionadas dez publicações com menos de dez anos para leitura na íntegra e composição desta revisão.

Apresentação clínica

Quando se pensa em déficit de atenção para o adulto com TDAH, percebe-se que a grande maioria apresenta prejuízos em modular estratégias de atenção, e a partir disso, descrevem uma dificuldade para concentração. Outra grande queixa no campo da desatenção é a procrastinação – tarefas que são exigentes mentalmente, mas não muito estimulantes, são adiadas e/ou desprezadas. Por outro lado, tais adultos têm menos dificuldades para tarefas novas, estimulantes e agradáveis. Além disso, a atenção é flutuante, oscilando entre a hiperfocalização e os esquecimentos e erros graves, assim como, o excesso de distração, tanto para estímulos externos (auditivos ou visuais) quanto para os internos. Importante mencionar que, apesar de não constarem como critérios diagnósticos, as divagações mentais e os devaneios excessivos estão fortemente associados. Um exemplo, é o excesso de pensamentos, por vezes não repetitivos, e sem qualquer relação com a atividade em questão ²⁻³.

Os sintomas de hiperatividade, durante a fase adulta adquirem aspectos mais cognitivos do que os motores da infância, que são trazidos como dificuldade de controlar excesso de ideias conflitantes. Ao contrário da criança inquieta, no adulto ocorre uma forte necessidade de se mover e fazer coisas, com dificuldade em relaxar ou declinar sob solicitações. Também existe uma dificuldade em expressar-se com sutileza ou silenciar-se, quando a ocasião exija tal comportamento.

No campo do déficit da inibição, a impulsividade aparece quando o indivíduo tem dificuldade em aguardar sua vez, com tendência a interromper o outro e completar sua fala. No trabalho, a dificuldade no sistema de recompensa de longo e moderado prazo se evidencia com o tédio, mudanças frequentes de emprego. Ainda tratando-se dos prejuízos no campo do deficit inibitório, estão relacionamentos interpessoais problemáticos, e comportamentos de risco – excessos de velocidade no trânsito, uso abusivo de substâncias, problemas com autoridades. Grande prejuízo funcional é observado no funcionamento executivo do portador de TDAH, como falha em antecipar situações, hierarquizar tarefas e em gerenciar o tempo. Além de grande hiper-reatividade, labilidade emocional, irritabilidade e excessos de raiva – estes últimos são componentes que podem ainda dificultar mais o diagnóstico de TDAH, que favorece dúvidas em relação a transtornos de humor ou de personalidade ^{1, 3-4, 7}.

Como consequências para suas vidas futuras, indivíduos que passaram a infância sem terem o diagnóstico de TDAH, recebendo-o somente quando adultos, compartilham características de baixa auto-

estima, desesperança e baixo desempenho, em decorrência de repetidos insucessos durante a infância e adolescência. Muitos tiveram sintomas de TDAH infantil tratados como problemas comportamentais, e quando já na idade adulta, vários foram tratados com relação às suas comorbidades (transtornos de ansiedade, de personalidade e de abuso de substâncias) e não ao transtorno de déficit de atenção hiperatividade e impulsividade propriamente dito²⁻³.

No sentido de buscar as influências de um diagnóstico tardio para adultos, Young et al. (2008)⁸ em seu trabalho trouxeram uma Abordagem Fenomenológica Interpretativa - *The Interpretative Phenomenological Approach (IPA)*, cuja finalidade foi dar sentido à visão dos participantes do estudo sobre si mesmos, através de suas próprias palavras. Avaliaram o impacto do diagnóstico e tratamento medicamentoso em indivíduos diagnosticados com TDAH na fase adulta, e como isso mudou a auto-percepção e visão para o futuro. Seu estudo envolveu três momentos: a revisão do passado desses adultos, no qual havia uma percepção diferente, o processo emocional através da aceitação dos seus diagnósticos, e considerações para o futuro com TDAH. O passado de um não diagnóstico de TDAH, trouxe interpretação que eram crianças lentas, estúpidas ou rebeldes, internalizou a culpa, e influenciou seus futuros, marcados com expectativas de falhas, e com possibilidade futura de aumento de casos de depressão e baixa auto-estima.

Em muitos casos, adultos com TDAH não diagnosticados na infância tiveram estratégias adaptativas pouco funcionais, tentando compensar suas funções executivas com grande custo cognitivo, por exemplo, mimetizando quadros obsessivos marcados por excessos de rigidez. Nota-se prejuízos

também no ambiente familiar, escolar, dentro dos relacionamentos amorosos e nas amizades. De forma geral, vários estudos descrevem nível de estudo menor, baixas avaliações no trabalho, relacionamentos familiares instáveis, com relações mais anti-sociais e com riscos de acidentes³.

Diagnóstico

A questão dos testes neuropsicológicos

Como já bem descrito, indivíduos com TDAH apresentam alterações do funcionamento neuropsicológico em vários testes que medem a função executiva. Porém, nenhum teste neuropsicológico ou biológico, tem fator preditivo positivo suficiente para um diagnóstico individualmente. Tais testes apresentaram baixa capacidade discriminativa em comparação com medidas de avaliação clínica como ASRS Screener V1.1 e o DIVA 2.0 *Diagnostic Interview for ADHD* em adultos. Não existem evidências atuais de que os testes neuropsicológicos possam determinar tanto o diagnóstico TDAH quanto prever prejuízos funcionais, sendo aliados em classificar mais corretamente o TDAH^{1-2,7}.

Crítérios DSM para TDAH

Tanto o Manual Diagnóstico e Estatístico de Transtornos Mentais (DSM) quando a Classificação Estatística Internacional de Doenças e Problemas Relacionados à Saúde (CID), são utilizados como guias para o diagnóstico TDAH, sendo o primeiro mais amplamente utilizado pelos clínicos, reservando o último para dados mais estatísticos.

Para o DSM, o TDAH encontra-se no capítulo de Transtornos do Neurodesenvolvimento. Os critérios foram acrescidos de alguns exemplos que descrevem como o TDAH se expressam ao longo da vida. Ainda exige-se que vários sintomas estejam presentes antes dos 12 anos, embora tenham alterado o marco anterior de

comprometimento que era de 7 anos. O termo subtipo foi trocado por apresentação, que melhor representam os sintomas ao longo da vida. Mudou o limite para cinco sintomas ao invés de seis para pessoas acima de 17 anos, dentro de cada apresentação. Mudança importante ao substituir “comprometimento significativo” por “evidências claras de que os sintomas interferem ou reduzem a qualidade de funcionamento social, acadêmico e ocupacional”. O Transtorno do Espectro do Autismo (TEA) não é mais um critério de exclusão ^{1-4, 8}.

Kooij et al. (2019)¹ em seu Consenso, trazem várias informações que justificam as mudanças do DSM5 em relação ao seu antecessor, além de auxiliar o clínico para um correto diagnóstico, aver:

- 1) Avaliação sempre começa por avaliar os sintomas autorreferidos. Para o TDAH do adulto, ao contrário da criança (relatórios dos pais ou professores), o paciente adulto é o melhor informante. A presença de um membro da família (pais ou parceiros) durante a avaliação, fornece informações adicionais valiosas.
- 2) Há evidência que um corte de quatro sintomas é o mais apropriado para TDAH do Adulto, porém existe uma preocupação do DSM-5 quanto aos falsos positivos, estabelecendo então o limite em cinco sintomas para os maiores de 17 anos.
- 3) DSM-5 destaca a labilidade do humor e desregulação emocional como “característica associada que apoia o diagnóstico”, mas, que é critério devido à baixa especificidade.
- 4) Estudos não demonstraram diferenças entre crianças com início de sintomas antes ou depois dos 7 anos, alterando para “vários sintomas” aos 12. Não

estender o diagnóstico de início para 16 anos é algo que pode subdiagnosticar indivíduos com dificuldade de lembrança retrospectiva. Tais fatos podem ser verdadeiros para aqueles que tiveram compensação pela alta inteligência, ou viveram em ambientes altamente estruturados e com suporte, ou apresentaram sintomas predominantemente de desatenção. Assim sendo, informantes novamente são apontados como extremamente importantes para o diagnóstico.

A avaliação diagnóstica

Weibel et al. (2020) ³ sugere uma abordagem clínica, com o uso dos critérios DSM-5 (figura 1) em três etapas: A primeira realiza o diagnóstico de TDAH, a segunda caracteriza o TDAH e a terceira identifica comorbidades. Sugere que várias ferramentas psicométricas podem ser utilizadas (figura 1).

Kooij et al. (2019) ¹ afirmam que por ser um quadro crônico, toda pessoa que apresente um quadro clínico semelhante que se apresente na infância ou adolescência, deve ser rastreada. Sugere a ferramenta ASRS, que é um auto-teste validado e reconhecido pela Organização Mundial da Saúde (OMS), atualizada para os critérios do DSM-5 ⁹. Tem sensibilidade de 91,4% e especificidade de 96,0%. Para a avaliação diagnóstica, o consenso sugere uma entrevista semi-estruturada como o Diagnostic Interview for ADHD in Adults (DIVA) 2.0 Tal entrevista está estruturada com critérios do DSM-IV, porém no site www.divacenter.eu a nova versão 5.0 está disponível já atualizada para o DSM-5 ⁹. A grande vantagem desses instrumentos diagnósticos são os vários exemplos tanto da vida adulta, quanto na infância, que são colocados para cada item de critério, colaborando com o médico para uma correta avaliação.

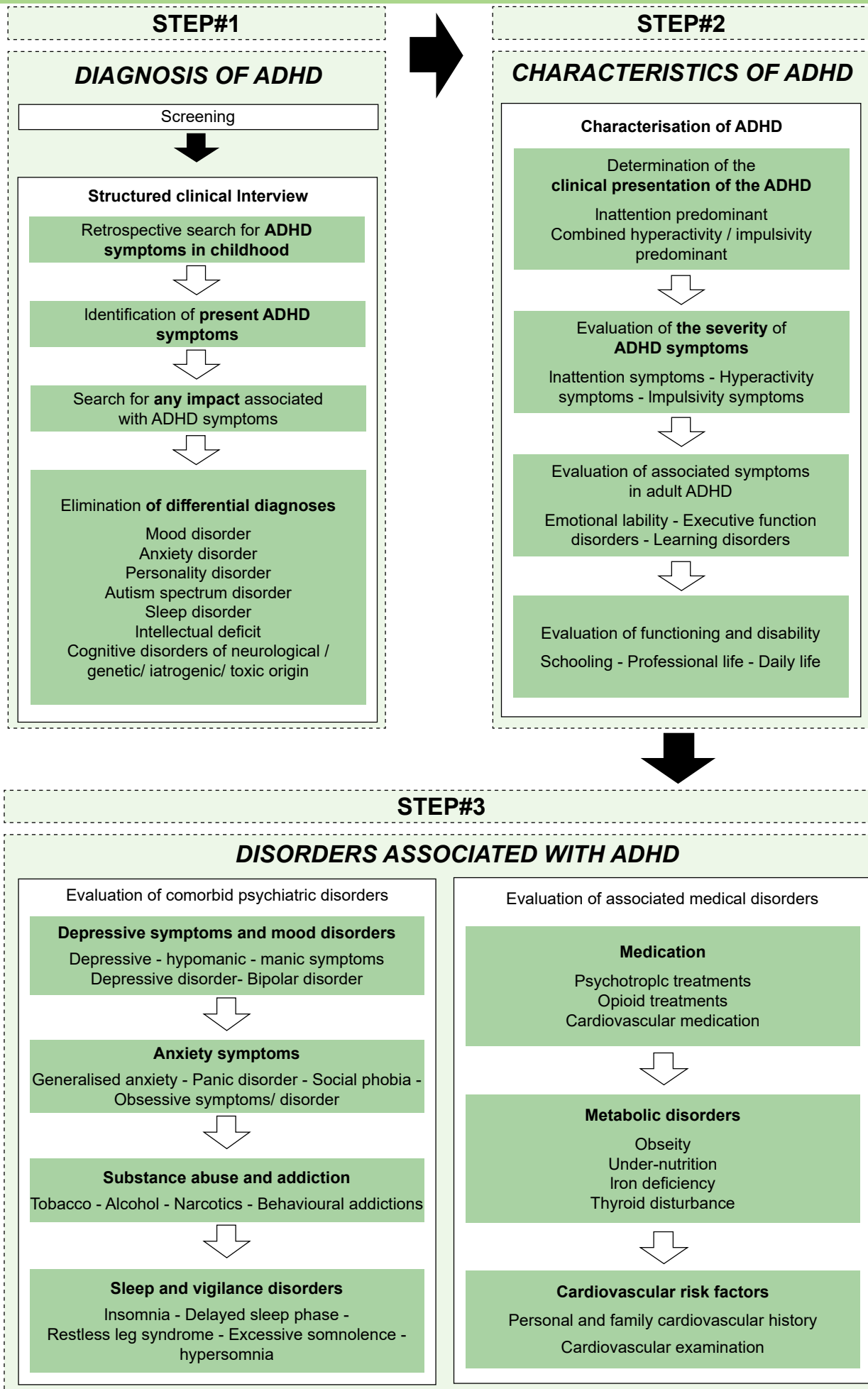


Figura 1 - Princípios da avaliação inicial de adultos com TDAH. Fonte: Weibel ³.

Quadro 1 - Critérios Diagnósticos TDAH– Fonte: DSM-5 (2014) ⁹.**Transtorno de Déficit de Atenção/Hiperatividade****Critérios Diagnósticos**

A. Um padrão persistente de desatenção e/ou hiperatividade-impulsividade que interfere no funcionamento e no desenvolvimento, conforme caracterizado por (1) e/ou (2):

1. Desatenção: Seis (ou mais) dos seguintes sintomas persistem por pelo menos seis meses em um grau que é inconsistente como nível do desenvolvimento e têm impacto negativo diretamente nas atividades sociais e acadêmicas/profissionais:

Nota: Os sintomas não são apenas uma manifestação de comportamento opositor, desafio, hostilidade ou dificuldade para compreender tarefas ou instruções. Para adolescentes mais velhos e adultos (17 anos ou mais), pelo menos cinco sintomas são necessários.

- a. Frequentemente não presta atenção em detalhes ou comete erros por descuido em tarefas escolares, no trabalho ou durante outras atividades (p. ex., negligencia ou deixa passar detalhes, o trabalho é impreciso).
- b. Frequentemente tem dificuldade de manter a atenção em tarefas ou atividades lúdicas (p. ex., dificuldade de manter o foco durante aulas, conversas ou leituras prolongadas).
- c. Frequentemente parece não escutar quando alguém lhe dirige a palavra diretamente (p. ex., parece estar com a cabeça longe, mesmo na ausência de qualquer distração óbvia).
- d. Frequentemente não segue instruções até o fim e não consegue terminar trabalhos escolares, tarefas ou deveres no local de trabalho (p.ex., começa as tarefas, mas rapidamente perde o foco e facilmente perde o rumo).
- e. Com frequência “não para”, agindo como se estivesse “com o motor ligado” (p. ex., não consegue ou se sente desconfortável em ficar parado por muito tempo, como em restaurantes, reuniões; outros podem ver o indivíduo como inquieto ou difícil de acompanhar).
- f. Frequentemente fala demais.
- g. Frequentemente deixa escapar uma resposta antes que a pergunta tenha sido concluída (p.ex., termina frases dos outros, não consegue aguardar a vez de falar).
- h. Frequentemente tem dificuldade para esperar a sua vez (p.ex., aguardar em uma fila).
- i. Com frequência é esquecido em relação a atividades cotidianas (p.ex., realizar tarefas, obrigações; para adolescentes mais velhos e adultos, retornar ligações, pagar contas, manter horários agendados).

2. Hiperatividade e impulsividade: Seis (ou mais) dos seguintes sintomas persistem por pelo menos seis meses em um grau que é inconsistente com o nível do desenvolvimento e têm impacto negativo diretamente nas atividades sociais e acadêmicas/ profissionais:

Nota: Os sintomas não são apenas uma manifestação de comportamento opositor, desafio, hostilidade ou dificuldade para compreender tarefas ou instruções. Para adolescentes mais velhos e adultos (17 anos ou mais), pelo menos cinco sintomas são necessários.

- a. Frequentemente remexe ou batuca as mãos ou os pés ou se contorce na cadeira.
- b. Frequentemente levanta da cadeira em situações em que se espera que permaneça sentado (p. ex., sai de seu lugar em sala de aula, no escritório ou em outro local de trabalho ou em outras situações que exijam que se permaneça em um mesmo lugar).
- c. Frequentemente corre ou sobe nas coisas em situações em que isso é inapropriado. (Nota: Em adolescentes ou adultos, pode se limitar a sensações de inquietude.)
- d. Com frequência é incapaz de brincar ou se envolver em atividades de lazer calmamente. e. Com frequência “não para”, agindo como se estivesse “com o motor ligado” (p. ex., não consegue ou se sente desconfortável em ficar parado por muito tempo, como em restaurantes, reuniões; outros podem ver o indivíduo como inquieto ou difícil de acompanhar).
- f. Frequentemente fala demais.
- g. Frequentemente deixa escapar uma resposta antes que a pergunta tenha sido concluída (p.ex., termina frases dos outros, não consegue aguardar a vez de falar).
- h. Frequentemente tem dificuldade para esperar a sua vez (p.ex., aguardar em uma fila).
- i. Frequentemente interrompe ou se intromete (p.ex., mete-se nas conversas, jogos ou atividades; pode começar a usar as coisas de outras pessoas sem pedir ou receber permissão; para adolescentes e adultos, pode intrometer-se em ou assumir o controle sobre o que outros estão fazendo).

B. Vários sintomas de desatenção ou hiperatividade-impulsividade estavam presentes antes dos 12 anos de idade.

C. Vários sintomas de desatenção ou hiperatividade-impulsividade estão presentes em dois ou mais ambientes (p. ex., em casa, na escola, no trabalho; com amigos ou parentes; em outras atividades).

Transtorno de Déficit de Atenção/Hiperatividade

Critérios Diagnósticos

D. Há evidências claras de que os sintomas interferem no funcionamento social, acadêmico ou profissional ou de que reduzem sua qualidade.

E. Os sintomas não ocorrem exclusivamente durante o curso de esquizofrenia ou outro transtorno psicótico e não são mais bem explicados por outro transtorno mental (p. ex., transtorno do humor, transtorno de ansiedade, transtorno dissociativo, transtorno da personalidade, intoxicação ou abstinência de substância).

Determinar o subtipo:

314.01 (F90.2) Apresentação combinada: Se tanto o Critério A1 (desatenção) quanto o Critério A2 (hiperatividade impulsividade) são preenchidos nos últimos 6 meses.

314.00 (F90.0) Apresentação predominantemente desatenta: Se o Critério A1 (desatenção) é preenchido, mas o Critério A2 (hiperatividade-impulsividade) não é preenchido nos últimos 6 meses.

314.01 (F90.1) Apresentação predominantemente hiperativa/impulsiva: Se o Critério A2 (hiperatividade-impulsividade) é preenchido, e o Critério A1 (desatenção) não é preenchido nos últimos 6 meses.

Especificar se:

Em remissão parcial: Quando todos os critérios foram preenchidos no passado, nem todos os critérios foram preenchidos nos últimos 6 meses, e os sintomas ainda resultam em prejuízo no funcionamento social, acadêmico ou profissional.

Especificar a gravidade atual:

Leve: Poucos sintomas, se algum, estão presentes além daqueles necessários para fazer o diagnóstico, e os sintomas resultam em não mais do que pequenos prejuízos no funcionamento social ou profissional.

Moderada: Sintomas ou prejuízo funcional entre “leve” e “grave” estão presentes.

Grave: Muitos sintomas além daqueles necessários para fazer o diagnóstico estão presentes, ou vários sintomas particularmente graves estão presentes, ou os sintomas podem resultar em prejuízo acentuado no funcionamento social ou profissional.

Críticas ao DSM-5

TDAH do Adulto é um distúrbio do neuro desenvolvimento? Realmente começou na infância?

Segundo Moffitt et al., (2015) ⁵ faltam estudos longitudinais prospectivos que possam comprovar que o TDAH em adultos seja um transtorno do neuro desenvolvimento e que possa ter começado na infância. Seu estudo de coorte envolveu diagnósticos de TDAH diagnosticados na infância, além de TDAHs identificados na fase adulta, e objetivou correlacionar se os adultos com TDAH eram os mesmo da infância. A coorte contou com N=1.037, com bebês nascidos entre 1972 e 73, em Dunedin – Nova Zelândia. Seguindo os critérios vigentes de diagnóstico DSM-III, com lista de apontamentos de pais e professores, com sintomas surgidos antes dos 7 anos, e uso também de cronogramas de entrevistas por psiquiatras infantis para grupos de crianças aos 11 e 13 anos, e para psiquiatras treinados

para entrevistas ao 15 anos, obtiveram 61 crianças com diagnóstico de TDAH Infantil. Para o diagnóstico de TDAH em adulto, foi utilizada a idade de 38 anos, por meio de entrevistas estruturadas, com relação aos últimos 12 meses. Foram utilizados exemplos comportamentais relevantes para adultos (27 itens), para operacionalizar 18 sintomas do DSM-5 para TDAH. Assim, foram identificados 31 adultos. Como grupo controle existiram 920 participantes que nunca haviam sido diagnosticados com TDAH no Estudo de Coorte Dunedin.

Como resultados, tal estudo apresentou as mesmas prevalências de TDAH infantil e TDAH adulto em comparação a estudos anteriores, porém com grupos de infância e fase adulta que não se sobrepõem. Somente 3 pacientes com TDAH na infância (5%) ainda preenchiam critérios para TDAH aos 38 anos, ou seja, 10% dos 31 casos de TDAH na

coorte aos 38 anos. Na infância, a distribuição predominante foi masculina, mas na idade adulta não houve diferença estatisticamente significativa. Para o grupo das crianças com TDAH diagnosticada na infância, os relatórios de pais e professores aos 5, 7, 9 e 11 anos, traziam sintomas acentuadamente elevados antes dos 12 anos (exigência do DSM-5), mas apenas sintomas levemente elevados para o grupo TDAH adulto. Além disso, poucos adultos com TDAH receberam na infância sintomas classificados como 2= certamente, enquanto que os TDAH da infância tinham mais de um sintoma com essa classificação.

O grupo TDAH adulto da Coorte de Dunedin atendeu aos critérios diagnósticos do DSM- 5 (cinco ou mais sintomas de desatenção ou hiperatividade/impulsividade). Atendeu ao critério C- sintomas presentes em dois ou mais ambientes (relatos de informantes sobre os sintomas). Atendeu também ao Critério D- interferência nas atividades, uma vez que relatam comprometimento da vida marcadamente elevado. O critério B não foi perguntado ao participantes, devido à pobreza de validade retrospectiva e por produzir falsos negativos de hiperatividade de início na infância. Dado também fortalecido por esse estudo que evidencia que 78% dos pais dos filhos do grupo TDAH infância esqueceram o início do TDAH de seus filhos (falsos negativos) antes dos 12 anos (mesmo tendo feitos os relatos aos 5,7,9 e 11 anos), assim como falsos positivos, 35 pais afirmaram que seus filhos tiveram TDAH na infância. Caso a exigência prospectiva de sintomas antes de 12 anos fosse estabelecida, o TDAH em adultos pelo DSM-5 seria próxima de zero.

O grupo TDAH adulto não tinha déficit neuropsicológico na infância, que é algo marcado no TDAH, estabelecidos e comparados por vários testes. Tal trabalho surge como hipótese que TDAH do adulto não apresenta concordância neurobiológica do

TDAH infantil. O estudo aponta a necessidade de tratamento, conforme autorrelatos, que são marcados por insatisfação; problemas cognitivos diários; questões financeiras e econômicas; desorganização e prejuízo no planejamento; baixo aproveitamento de seus potenciais; comportamentos exagerados que ocasionam acidentes de trânsito. Estudo refere ainda que 70% desses indivíduos tiveram necessidade de tratamento para saúde mental, com somente 13% recebendo metilfenidato ou atomoxetina. Metade do grupo TDAH adulto apresentava dependência persistente de substâncias, o que deixa em aberto o que veio primeiro, os sintomas de TDAH ou o uso de substâncias. Os outros 55% dos participantes sem qualquer diagnóstico psiquiátrico concomitante aos 38 anos (Critérios E de Exclusão DSM-5). O estudo sugere uma etiologia diferente do TDAH infantil, com poucas evidências que a disfunção neuropsicológica seja a principal característica etiológica ⁵.

O transtorno de déficit de atenção hiperatividade e impulsividade realmente tem alta taxa de remissão na fase adulta, ou não se consideraram sintomas subclínicos com prejuízos funcionais importantes?

O estudo longitudinal de Uchida et al. (2018) ⁶ realizado no Massachusetts General Hospital (MGH), trás uma discussão sobre a remissão dos sintomas de TDAH ao longo da vida. O estudo foi composto por participantes de 6 – 17 anos, com e sem TDAH com avaliações pediátricas e psiquiátricas. Os participantes eram referenciados para avaliações por parentes, pediatras ou através da própria escola. Participaram 140 meninos e 140 meninas, com TDAH, e 120 meninos e 122 meninas sem TDAH, além de seus parentes de primeiro grau que foram recrutados. Na ocasião, o diagnóstico foi baseado no DSM-III, critério vigente da época. No total de 112 garotos e 96 garotas com TDAH, e 105 garotos

e 91 garotas sem TDAH (controle) foram seguidos por 11 anos, com idade média no acompanhamento de 22 anos.

Conforme este estudo sobre o curso do TDAH, 77% dos garotos e garotas mantiveram o quadro clínico/sintomatologia o TDAH completamente ou subsindromicamente, afirmando assim que é um transtorno persistente. Relatam ainda que os preditores de persistência em ambos os sexos foram: comorbidade psiquiátrica, como transtornos disruptivos, de humor e ansiedade, familiares com TDAH, adversidade psicossocial. Para isso, afirmam que é necessário considerar não somente os casos amplamente diagnosticáveis como também os subsindrômicos, bem como os com prejuízos funcionais. Enquanto apenas 35% das crianças com TDAH continuaram com todos os critérios elegíveis para o transtorno, outros 43% subsindrômicos continuaram com queixas, déficits funcionais em decorrência do TDAH e que, quando medicados, tiveram remissão dos sintomas.

Uchida et al., (2018) ⁶ também evidenciaram que traços paradiagnósticos do TDAH, como hiperatividade e impulsividade remitiram parcialmente. No entanto, a inatenção, continuou altamente persistente. As comorbidades referidas são: os comportamentos disruptivos, além das relacionadas ao humor e à ansiedade. No estudo prévio de Faraone et al. (2006) ¹⁰ também do Massachusetts General Hospital, as comorbidades associadas foram os transtornos ansiosos e tabagismo. Como conclusão, Uchida et al. (2018) ⁶ apoiam a ideia de que a disfunção social e psico educacional do TDAH adulto é devido principalmente ao TDAH e não às suas comorbidades. Afirmando ainda que o TDAH aumenta o risco de abuso de todas as substâncias, com o cigarro sendo a porta de entrada, e grande risco de progressão para abuso de álcool e outras substâncias. Apontam também que transtorno de conduta

e bipolar, com ou sem TDAH, são fatores de risco independentes para transtornos de uso de substâncias e que o transtorno de conduta e bipolar juntos com TDAH, são fatores preditivos para o transtorno de abuso de substâncias.

O estudo trouxe uma prevalência de 11% de comorbidade TDAH e bipolar tipo 1, e que tal associação não ocorreu por sobreposição de sintomas. Tais fatos também foram suportados pela história familiar positiva para bipolar. O trabalho mostrou que crianças com TDAH têm mais dificuldades de aprendizado, necessidade de reforços escolares, com muitos repetindo pelo menos um ano. Elas eram mais prejudicadas que os controles em todos os aspectos cognitivos, medidas neuropsicológicas de desempenho acadêmico e nesses domínios na vida adulta. Dados desse estudo demonstram também que TDAH aumenta o risco de transtorno de *stress* pós traumático, desregulação emocional, e traços autísticos, condições que elevam a morbidade e disfuncionalidade. Por fim, evidenciaram que o tratamento com psico estimulantes diminuiu o risco de transtornos psiquiátricos comorbidos, transtornos de uso de substâncias e déficits funcionais. Novas pesquisas trazem importantes contribuições no campo das disfunções executivas e do descontrole emocional, sugerindo que o DSM em suas próximas versões deva considerá-los ⁷.

CONCLUSÃO

Consensos, metanálises, estudos e declarações sobre o transtorno de déficit de atenção hiperatividade e impulsividade são bem claros ao trazer prevalências tanto para a infância, quanto para a fase adulta, o que evidencia que o transtorno em adultos é uma realidade. Embora não haja consenso sobre os critérios diagnósticos e exista divergências na literatura científica,

a DSM-5 avançou bastante quando foi mais inclusivo para o transtorno em adulto, mas talvez ainda sub-classifique adultos como algo que persista da infância, o que pode se tornar inconsistente caso não seja provado ser um transtorno necessariamente do neuro desenvolvimento, o que merece mais estudos. As disfunções executivas e o descontrole emocional talvez sejam os sintomas que mais

se destaquem e possam provocar um olhar mais atento do médico psiquiatra para um possível diagnóstico de transtorno de déficit de atenção hiperatividade e impulsividade nunca diagnosticado em um paciente adulto. Afinal, trata-se de um transtorno tratável, com muitos prejuízos crônicos ao paciente, e que ainda é pouco pensado na prática clínica.

REFERÊNCIAS

1. Kooij JJ, Bylenga D, Salerno L, Jaeschke R, Bitter J, Balázs J, et al. Updated European Consensus Statement on diagnosis and treatment of adult ADHD. *Eur Psychiatry*. 2019;56:14-34.
2. Faraone SV, Banaschewski T, Coghill D, Zheng Y, Biederman J, Bellgrove MA, et al. The World Federation of ADHD International Consensus Statement: 208 Evidence-based conclusions about the disorder. *Neurosci Biobehav Rev*. 2021;128:789-818.
3. Weibel S, Menard O, Ionita A, Boumendjel M, Cabelguen C, Kraemer C, et al. Practical considerations for the evaluation and management of Attention Deficit Hyperactivity Disorder (ADHD) in adults. *Encephale*. 2020;46(1):30-40.
4. Kessler RC, Green JG, Adler LA, Barkley RA, Chatterji S, Faraone SV, et al. Structure and diagnosis of adult attention-deficit/hyperactivity disorder: analysis of expanded symptom criteria from the Adult ADHD Clinical Diagnostic Scale. *Arch Gen Psychiatry*. 2010;67(11):1168-78.
5. Moffitt TE, Houts R, Asherson P, Belsky DW, Corcoran DL, Hammerle M, et al. Is Adult ADHD a Childhood-Onset Neurodevelopmental Disorder? Evidence From a Four-Decade Longitudinal Cohort Study. *Am J Psychiatry*. 2015;172(10):967-77.
6. Uchida M, Spencer JJ, Faraone SV, Biederman J. Adult Outcome of ADHD: An Overview of Results From the MGH Longitudinal Family Studies of Pediatrically and Psychiatrically Referred Youth With and Without ADHD of Both Sexes. *J Atten Disord*. 2018;22(6):523-34.
7. Adler LA, Faraone SV, Spencer TJ, Berglund P, Alperin S, Kessler RC. The structure of adult ADHD. *Int J Methods Psychiatr Res*. 2017;26(1):e1555.
8. Young S, Bramham J, Gray K, Rose E. The experience of receiving a diagnosis and treatment of ADHD in adulthood: a qualitative study of clinically referred patients using interpretative phenomenological analysis. *J Atten Disord*. 2008;11(4):493-503.
9. Manual diagnóstico e estatístico de transtornos mentais: DSM-5 – trad. Maria Inês Corrêa Nascimento et al. 5 ed. Porto Alegre: ArtMed; 2014.
10. Faraone SV, Biederman J, Mick E. The age dependent decline of attention-deficit/hyperactivity disorder: a meta-analysis of follow-up studies. *Psychol Med*. 2006;36(2):159-65.

Feo-hifomicose subcutânea causada por *Exophiala jeanselmei* em paciente imunocompetente

*Subcutaneous phaeohyphomycosis caused by *Exophiala jeanselmei* in an immunocompetent patient*

Luana Rytholz Castro, Thaís do Amaral Cunha, Bianca Cristina Dantas, Maria Augusta Maciel,
Natalia Scardua Mariano Alves, Wanira Marcia Maranhão
Hospital do Servidor Público Estadual "Francisco Morato de Oliveira", HSPE-FMO, São Paulo, SP, Brasil
Publicação do Instituto de Assistência Médica ao Servidor Público Estadual (Iamspe)

RESUMO

Feo-hifomicose é uma condição rara que decorre da infecção por fungos demáceos. Essa condição afeta principalmente indivíduos imunocomprometidos, mas também pode se manifestar em imunocompetentes, como descrito neste relato. Habitualmente apresenta-se como um doença crônica que pode envolver a pele e outros órgãos internos. Apresentamos um caso de infecção cutânea fúngica em paciente do sexo feminino, com apresentação clínica semelhante a outras condições mais comuns, como cistos epidérmicos. Diante da presença de múltiplas comorbidades, a paciente foi tratada com excisão cirúrgica da lesão, sem recidivas após seguimento por um ano.

Descritores: Feo-hifomicose; *Exophiala*; dermatomicose; pele.

ABSTRACT

Phaeohyphomycosis is a rare condition resulting from infection by dematiaceous fungi. This condition primarily affects immunocompromised individuals; however, it can also manifest in immunocompetent individuals, as described in our report. Typically, it presents as a chronic disease that may involve the skin and other internal organs. We present a case of fungal skin infection in a female patient, with a clinical presentation similar to more common conditions, such as epidermal cysts. Given the presence of multiple comorbidities, our patient was treated with surgical excision of the lesion, with no recurrence after one year of follow-up.

Keywords: Phaeohyphomycosis; *Exophiala*; dermatomycosis; skin.

Correspondência:

Luana Rytholz Castro
E-mail: luanarytholzc@gmail.com
Data de submissão: 01/05/2023
Data de aceite: 20/05/2023

Trabalho realizado:

Serviço de Dermatologia do Hospital do Servidor Público Estadual
"Francisco Morato de Oliveira", HSPE-FMO, São Paulo.
Endereço: Rua Pedro de Toledo, 1800, 4º andar - Vila Clementino -
CEP: 04039-000, São Paulo, SP, Brasil.

INTRODUÇÃO

Feo-hifomicose é uma doença causada por várias espécies de fungos demáceos, principalmente dos gêneros *Wangiella*, *Alternaria* e *Exophiala*, que pode se manifestar como infecções oportunistas cutâneas e sistêmicas¹. Trata-se de uma condição rara, mais comumente relacionada a pacientes imunocomprometidos e moradores rurais de regiões tropicais da América do Sul². A forma cutânea mais comum de apresentação é o cisto micótico e os locais mais comuns de infecção são as extremidades, principalmente membros inferiores. Acredita-se em um aumento da incidência dessa condição alguns anos após a pandemia da COVID-19, em que agentes imunossupressores, como corticoides em altas doses, foram amplamente utilizados, ressaltando a importância do reconhecimento precoce da infecção fúngica³. Apresenta-se um relato de caso de feo-hifomicose subcutânea cística em paciente do sexo feminino e imunocompetente, que se enquadra como um possível diagnóstico diferencial de lesões nodulares indolores em dorso do pé.

RELATO DE CASO

Paciente do sexo feminino, 71 anos, habitante de zona rural do interior de São Paulo, referiu nódulo único coberto por pele sã, sem óstio de drenagem, presente em dorso do pé há seis meses (Figura 1). Como comorbidades, apresentava dislipidemia e arritmia cardíaca. Análise laboratorial da paciente demonstrou apenas alteração nos níveis de triglicérides.

Foi realizada uma cultura por punção percutânea e outras seis a partir de aspirado da peça cirúrgica durante o intraoperatório, por meio de procedimento totalmente estéril. Houve crescimento do fungo *Exophiala jeanselmei* em todos os tubos em momentos distintos (Figura 2).

Foi realizada excisão do cisto micótico para análise histopatológica e terapia cirúrgica, diante da impossibilidade do uso de antifúngicos orais em virtude de alterações de parâmetros laboratoriais, como elevação de triglicérides, e possibilidade de interações medicamentosas com drogas de uso crônico da paciente, como as drogas antiarrítmicas.

O tratamento proposto foi eficaz, com resolução completa do cisto, sem recidivas após um ano de seguimento.

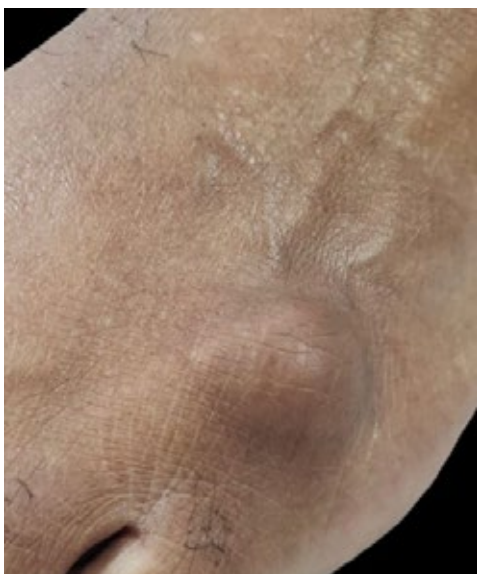

Figura 1 - Cisto micótico em dorso do pé (esquerdo)

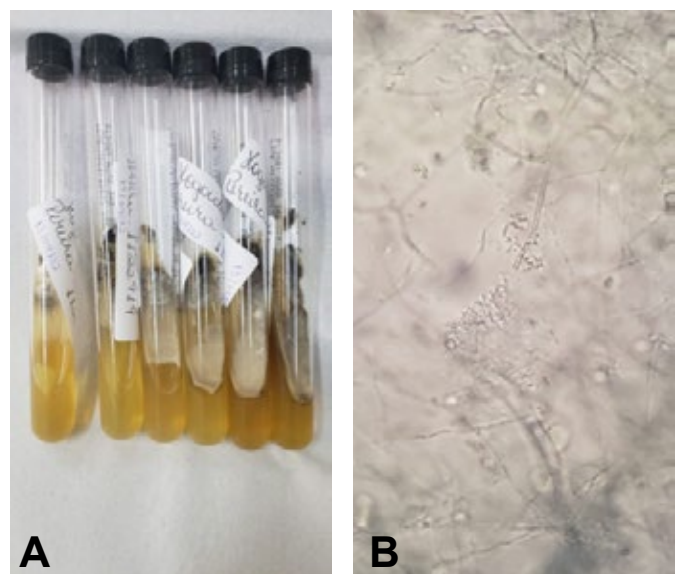


Figura 2 - (A) crescimento do fungo em seis culturas distintas e (B) *Exophiala jeanselmei* no exame micológico.

DISCUSSÃO

A feo-hifomicose é uma condição rara e com dados escassos na literatura. A infecção resulta da inoculação pós-trauma com contaminação por terra e plantas ⁴.

O termo feo-hifomicose foi criado em 1974 por Ajello et al.⁵ para descrever infecções cutâneas causadas por fungos demáceos. Esses fungos podem causar três diferentes tipos de infecção subcutânea: eumicetoma, cromoblastomicose e feo-hifomicose. A diferenciação entre essas três condições é obtida pelo exame micológico direto que demonstra presença de grânulos na primeira, aspecto muriforme na segunda e hifas, pseudohifas e leveduras na última entidade ⁶.

Apesar do caso relatado descrever a ocorrência em paciente do sexo feminino, dados da literatura demonstram que infecção fúngica subcutânea é mais comum no sexo masculino. Segundo um estudo procedido na China, que envolveu 174 pacientes, a taxa de ocorrência entre sexos foi de 1:6, predominando no sexo masculino. A taxa média de idade ao diagnóstico foi de 48 anos e os fatores de risco mais comuns descritos foram em ordem decrescente de apresentação: trauma (37%), diabetes (11%) e uso de corticoides (11%) ⁷⁻⁸.

Os locais mais comuns de infecção são as extremidades, principalmente membros inferiores, compatível com o caso aqui descrito. Segundo dados da literatura, a infecção é mais comum em indivíduos imunocomprometidos por HIV, quimioterápicos e corticoides sistêmicos em altas doses. No entanto, a deficiência imunológica não é condição *sine qua non* para a ocorrência da infecção, como a paciente relatada no caso. No mesmo estudo citado acima, 22% dos pacientes não apresentavam qualquer fator de risco identificável para feo-hifomicose ⁷⁻⁸.

Acredita-se que os organismos apresentem propensões diferentes para infecção.

Essa distinção é atribuída em alguns estudos à presença de mutação envolvendo o gene CARDS, detectada em pacientes que desenvolveram a forma invasiva da doença fúngica. Acredita-se que essa mutação prejudica a produção de citocinas e o recrutamento de neutrófilos. Isso sugere um desequilíbrio nas bases imunológicas do hospedeiro associado ao risco de infecção grave. Dados recentes demonstram que o gênero *Lomentospora prolificans* é o mais comum associado à doença disseminada em indivíduos imunossuprimidos, enquanto o gênero *Cladophialophora bantiana* é o mais comum associado com abscesso cerebral ⁸.

Clinicamente, a forma cutânea mais frequente de apresentação é o cisto micótico, apesar de existirem casos de acometimento sistêmico com disseminação para vários órgãos, principalmente nos indivíduos imunocomprometidos. O cisto micótico apresenta-se na maioria das vezes como um nódulo indolor. Múltiplas lesões são raras, mas podem ocorrer como evolução de uma lesão nodular única não tratada. Complicações, como infecção da lesão e formação de abscessos cutâneos também podem ocorrer. Descreve-se que a infecção fúngica cutânea pode ter diversas formas de apresentação clínica, sendo diagnóstico diferencial de condições cutâneas benignas como lipomas e cistos epidérmicos ^{2,4,8}.

Os fungos demáceos contêm, em sua parede celular, a presença de melanina que, além de conferir a cor escura característica no crescimento em cultura, é considerado fator de virulência e proteção. Descreve-se, como mecanismo proposto, a ação da melanina como agente antioxidante, porém mais estudos são necessários para identificar a real proteção oferecida pela melanina ⁹⁻¹⁰.

O diagnóstico de feo-hifomicose fundamenta-se no exame micológico, visto que o exame histopatológico pode ser inespecífico.

Colorações especiais como hematoxilina e eosina e Fontana-Masson podem ser utilizadas para demonstrar a pigmentação das hifas nos casos submetidos à análise histopatológica. A histopatologia pode revelar elementos fúngicos associados a um infiltrado inflamatório inespecífico, necrose e granulomas. No caso relatado, não foram evidenciadas estruturas fúngicas nos exames histopatológicos, inclusive nas colorações especiais. Fundamentou-se o diagnóstico de feo-hifomicose com base no resultado da cultura e do exame micológico¹¹.

O tratamento mais comum envolve a administração de antifúngicos orais, sendo o itraconazol, considerado o padrão-ouro.

No entanto, não há dose e nem duração de tratamento estabelecidas¹¹.

CONCLUSÃO

Trata-se de um caso que deve alertar os profissionais de saúde quanto à existência de diagnósticos diferenciais do nódulo indolor, assim como a opção de tratamento cirúrgico, especialmente indicado diante da presença de múltiplas comorbidades, já que as drogas mais comuns no tratamento dessa entidade costumam apresentar grande quantidade de contraindicações e interações medicamentosas.

REFERÊNCIAS

1. Thomas E, Bertolotti A, Barreau A, Klisnisk J, Tournebize P, Borgherini G, et al. From phaeohyphomycosis to disseminated chromoblastomycosis: a retrospective study of infections caused by dematiaceous fungi. *Med Mal Infect* 2018;48(4):278–85.
2. Arcobello JT, Revankar SG. Phaeohyphomycosis. *Semin Respir Crit Care Med*. 2020;41(1):131-40.
3. Laiq S, Al Yaqoobi M, Al Saadi M, Rizvi S, Al Hajri Z, Al Azri S, et al. Fonsecaea associated cerebral phaeohyphomycosis in a post-COVID-19 patient: a first case report. *Clin Infect Pract*. 2022;13:100126.
4. Wong EH, Revankar SG. Dematiaceous Molds. *Infect Dis Clin North Am*. 2016;30(1):165-78.
5. Ajello L, Georg LK, Steigbigel RT, Wang GJ. A case of phaeohyphomycosis caused by a new species of *Phialophora*. *Mycologia*. 1974;66:490-98.
6. West KL, Proia AD, Puri PK. Fontana-Masson stain in fungal infections. *J Am Acad Dermatol*. 2017;77(6):1119–25
7. Wang X, Zhang R, Wu W, et al. Impaired specific antifungal immunity in CARD9-deficient patients with phaeohyphomycosis. *J Invest Dermatol* 2018;138(03):607–617
8. He Y, Zheng HL, Mei H, Lv GX, Liu WD, Li XF. Phaeohyphomycosis in China. *Front Cell Infect Microbiol*. 2022;12:895329.
9. Wijayawardene N, Hyde KD, Lumbsch HT, Liu JK, Maharachchikumbura SS, Ekanayaka AH, et al. Outline of ascomycota: 2017. *Fungal Divers*. 2018;88:167–263.
10. Poyntner C, Mirastschijski U, Sterflinger K, Tafer H. Transcriptome study of an *Exophiala dermatitidis* PKS1 mutant on an ex vivo skin model: is melanin important for infection? *Front Microbiol*. 2018;9:1457.
11. Cunha Filho RR, Schwartz J, Rehn M, Vettotato G, Resende MA. Feo-hifomicose causada por *Veronaea bothryosa*: relato de dois casos. *An Bras Dermatol*. 2005;80(1):53-56.

Colestase intra-hepática aguda no portador de anemia falciforme

Acute intrahepatic cholestasis in patients with sickle cell anemia

Natacha Domingues, Perla Vicari
Hospital do Servidor Público Estadual "Francisco Morato de Oliveira", HSPE-FMO, São Paulo, SP, Brasil
Publicação do Instituto de Assistência Médica ao Servidor Público Estadual (Iamspe)

RESUMO

Introdução: A doença falciforme é a hemoglobinopatia mais frequente no mundo. Dentre suas diversas manifestações clínicas, o acometimento hepático é visto em 10% dos casos. **Objetivo:** Descrever o caso de um homem negro adulto que apresentou colestase intra-hepática rara relacionada com elevada mortalidade em pacientes com anemia falciforme. **Relato de Caso:** Paciente apresentou-se com icterícia às custas de elevação importante de bilirrubina direta e dor abdominal. Evoluiu durante a internação com lesão renal, tamponamento cardíaco, coagulopatia e encefalopatia. **Discussão e Conclusão:** Por se tratar de doença grave e de elevada letalidade, sua identificação precoce através da exclusão de causas comuns, como colelitíase, coledocolitíase e hepatites, é essencial. O tratamento suporte com exsanguíneo-transfusão e transfusão de plasma fresco congelado mostraram-se as principais abordagens terapêuticas nesses pacientes, apesar do prognóstico reservado.

Descritores: Anemia falciforme; colestase intra-hepática; hemoglobinopatia.

ABSTRACT

Introduction: Sickle cell disease is the most common hemoglobinopathy in the world. Among its various clinical manifestations, liver involvement is seen in 10% of cases. **Objective:** To describe the case of an adult black man who presented with rare intrahepatic cholestasis linked to high mortality in patients with sickle cell anemia. **Case Report:** Patient presented with jaundice due to significant elevation of direct bilirubin and abdominal pain. During hospitalization, he developed kidney damage, cardiac tamponade, coagulopathy and encephalopathy. **Discussion and Conclusion:** As it is a serious disease with high lethality, its early identification through the exclusion of common causes such as cholelithiasis, choledocholithiasis and hepatitis is essential. Supportive treatment with exchange transfusion and transfusion of fresh frozen plasma proved to be the main therapeutic approaches in these patients, despite the poor prognosis.

Keywords: Anemia, sickle cell; cholestasis, intrahepatic; hemoglobinopathy.

Correspondência:

Natacha Domingues
E-mail: natasha_domingues@hotmail.com
Data de submissão: 27/06/2021
Data de aceite: 21/03/2023

Trabalho realizado:

Serviço de Hematologia do Hospital do Servidor Público Estadual "Francisco Morato de Oliveira", HSPE-FMO, São Paulo, SP, Brasil.
Endereço: Rua Pedro de Toledo, 1800, 13º andar - Vila Clementino - CEP: 04039-901, São Paulo, SP, Brasil.

INTRODUÇÃO

A doença falciforme (DF) é uma hemoglobinopatia genética e hereditária caracterizada pela formação da hemoglobina S (HbS). Esta afecção pode se apresentar com um conjunto de diferentes genotipos. Quando o indivíduo é portador do gene para HbS em homozigose, apresenta a anemia falciforme (AF).

A doença falciforme apresenta alta prevalência. É mais comum no continente africano, onde estima-se que, por ano, nasçam mais de 500.000 crianças com DF. No Brasil, é considerada uma das doenças hereditárias mais comuns, com estimativa de incidência de 1 a cada 37.400 crianças afro-brasileiras. É prevalente na região nordeste do país ¹.

Esta é uma doença de alta morbidade e mortalidade. Pode acometer múltiplos órgãos e sistemas, o que resulta em manifestações clínicas variadas. A taxa de complicações hepáticas é estimada em 10% ². A icterícia é um sinal comum, a qual pode ser devida à hemólise crônica, frequente na doença falciforme. Quando existe aumento de bilirrubina direta, está associada a outros diagnósticos diferenciais mais graves.

A colestase intra-hepática aguda é uma complicação rara e de extrema gravidade em pacientes portadores de anemia falciforme. Sua fisiopatologia não está totalmente estabelecida. Acredita-se que a isquemia dos sinusoides hepáticos, secundária aos fenômenos vaso-oclusivos desencadeados pelo afoçamento da hemoglobina, leva posteriormente à balonização dos hepatócitos e colestase intracanalicular ³.

Os sintomas incluem desde dor em hipocôndrio direito com febre e icterícia até, em casos mais graves, confusão mental, tamponamento pericárdico, coagulopatia e falência hepática e renal. Laboratorialmente, destaca-se o importante aumento do valor

da bilirrubina, frequentemente maior do que 50 mg/dL com predomínio da direta, e transaminases com valores variáveis ⁴.

Por ser uma complicação rara e sem critérios diagnósticos estabelecidos, seu diagnóstico é de exclusão. É necessário descartar, dentre outras condições, causas obstrutivas das vias biliares relativamente comuns nestes pacientes devido à hemólise crônica e hepatites virais/autoimunes ⁵. O tratamento mais reconhecido até o momento é com suporte e exsanguíneo-transfusão ⁶.

OBJETIVOS

Apresentar o caso de um homem adulto, portador de anemia falciforme, diagnosticado com colestase intra-hepática aguda, com tamponamento cardíaco e disfunção renal secundários, durante internação no Hospital do Servidor Público Estadual "Francisco Morato de Oliveira", HSPE-FMO em São Paulo, que evoluiu com progressiva melhora com transfusões de concentrados de hemácias e plasma, sem a realização de exsanguíneo-transfusão.

MÉTODOS

Estudo retrospectivo de caso único, com uso de dados da equipe médica que assistiu o paciente, além dos dados de prontuário correlacionados com a revisão de literatura.

RELATO DE CASO

Paciente masculino, 46 anos, afrodescendente, procedente de São Paulo, portador de anemia falciforme e sem demais comorbidades. Última internação por crise de falcização há 6 meses da admissão, com antecedente de duas transfusões sanguíneas no último ano. Compareceu ao atendimento no hospital com queixa de dor abdominal difusa, mais intensa em andar superior, com

piora na alimentação, associada a aumento do volume abdominal há 1 semana; náuseas, vômitos e cefaleia. Apresentou-se ao exame físico de entrada em regular estado geral, lícido e orientado, levemente taquipneico, hipocorado, afebril, pressão arterial de 141 x 82 mmHg, sem alterações na ausculta cardíaca e respiratória, com um abdome distendido, timpânico, difusamente doloroso à palpação.

Laboratorialmente, destacava-se hemoglobina de 5,1 g/dL (basal do paciente 5,5 g/dL), leucocitose 16 mil/mm³ sem desvio à esquerda, proteína C reativa (PCR) 1,5 mg/dL, creatinina 0,8 mg/dL, ureia 28 mg/dL, TGO 66 U/L, TGP 16 U/L, fosfatase alcalina 261 U/L, gama GT de 273 U/L, bilirrubinas totais (BT) 5,5 mg/dL com predomínio de indireta, INR 1,0, além de uma urina 1 com proteínas +2/+4, bilirrubinas +3/+4 e discreta leucocitúria. Ao ultrassom abdominal realizado na admissão, apresentava hepatomegalia, hepatopatia crônica incipiente, baço não caracterizado, líquido em pequena quantidade no abdome e ausência de cálculos na vesícula biliar. Foi optado então por internação hospitalar para investigação do quadro clínico do paciente.

Nos primeiros dias da internação, evoluiu com melhora do quadro de cefaleia e com o diagnóstico de síndrome álgica afastado. Foi investigado quanto ao quadro de possível obstrução calculosa biliar, que foi descartado, além de pesquisa de hepatites, com resultados negativos para os tipos: A, B e C, hepatite auto-imune e hemossiderose.

Quatro dias após a admissão, apresentou piora da dor com distensão abdominal e sinais de ascite, associada a desconforto respiratório e dessaturação. Foi realizada radiografia de tórax que mostrou cardiomegalia com derrame pleural pequeno à esquerda. O paciente foi submetido a toracocentese e paracentese, com resultado de ambos como transudatos. Na

repetição dos exames laboratoriais, notou-se uma piora de creatinina para 1,4 mg/dL, com discreta piora de PCR 3,7 mg/dL, além de aumento de DHL 653 U/L, aumento dos níveis de bilirrubinas com predomínio de direta, melhora da leucocitose (atual 9 mil/mm³). Realizadas hemoculturas que resultaram negativas.

Nove dias após a internação, o paciente mantinha quadro de dessaturação em ar ambiente e dispneia aos moderados esforços, e após realização de nova radiografia de tórax foi evidenciada piora da cardiomegalia, conforme figura 1. Foi então realizado ecocardiograma transtorácico (ECO TT), onde notou-se derrame pericárdico importante com sinais incipientes de restrição diastólica, sendo o paciente submetido a pericardiocentese com retirada de 1450 mL e posterior controle com ecocardiograma.

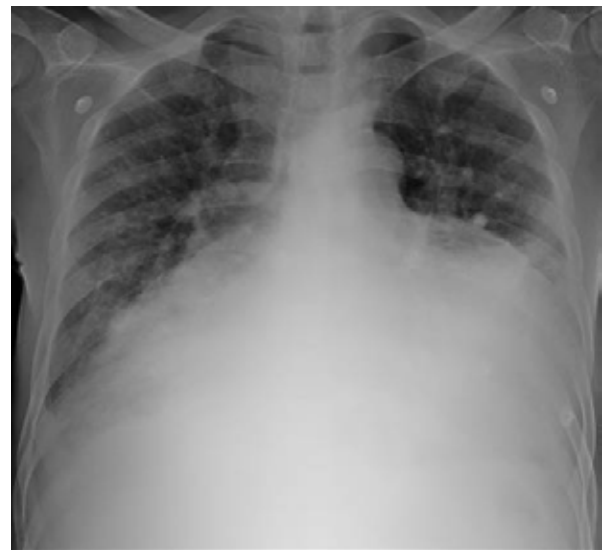

Figura 1 - Radiografia de tórax. Acentuada cardiomegalia e derrame pleural.

No dia seguinte à pericardiocentese, o paciente apresentou novo desconforto respiratório com dor torácica ventilatório-dependente e piora laboratorial. Foi optado pelo início de antibioticoterapia com piperacilina-tazobactam por suspeita de infecção hospitalar de provável foco pulmonar.

Após três dias (17º dia de internação), devido a não melhora de dispneia e deteriora-

ção do quadro clínico, foi optado por repetição de ECO TT, que mostrou retorno de derrame pericárdico, agora importante com restrição diastólica. No mesmo dia, o paciente foi encaminhado ao centro cirúrgico para drenagem pericárdica. Durante a indução anestésica, apresentou parada cardiorrespiratória em taquicardia ventricular sem pulso que foi revertida, sendo retirado 1000 mL de líquido pericárdico e colocado dreno local, e em seguida encaminhado para a unidade de terapia intensiva (UTI) intubado para monitorização contínua.

No pós operatório imediato evoluiu estável do ponto de vista respiratório, sendo extubado dois dias após a parada cardiorrespiratória. Nos exames admissionais da UTI apresentava, em destaque, Hb 6,2 g/dL, leucocitose 20 mil/mm³, PCR 31,4 mg/dL, creatinina 4,6 mg/dL, uréia 200 mg/dL, bilirrubina totais de 41 mg/dL às custas de direta (35 mg/dL). Foi avaliado pela equipe da nefrologia e optado pelo início de terapia de substituição renal.

Durante o período na UTI, evoluiu com aumento progressivo dos valores de bilirrubina, às custas de bilirrubina direta, atingindo valores de 56 mg/dL de bilirrubina total, com 46 mg/dL de bilirrubina direta. Apresentou também piora das transaminases e enzimas canaliculares.

Clinicamente evoluiu com estado de confusão mental e episódios de sangramentos espontâneos com alteração nas provas de coagu-

lação. Foi investigado novamente com exames de imagem abdominal, sem evidências de dilatação de vias biliares ou de cálculos biliares.

Permaneceu durante 21 dias internado em regime de UTI, com múltiplas transfusões de hemácias e plasmas, fez uso de droga vasoativa durante 13 dias, realizando diálise em dias intercalados, com episódios de confusão mental e resolução do quadro de sangramento. Foi transferido à enfermaria para seguimento.

Quando admitido em enfermaria, foi realizada análise retrospectiva do caso. O diagnóstico do paciente foi compatível com colestase intra-hepática aguda associada à doença falciforme. Paciente apresentou progressiva melhora tanto clínica quanto laboratorial, com melhora da encefalopatia, queda progressiva de bilirrubinas, normalização do coagulograma e melhora da função renal, mantendo-se em tratamento conservador.

Permaneceu por mais 26 dias internado em decorrência de infecção de corrente sanguínea relacionada a cateter, onde recebeu meropenem e vancomicina durante 14 dias. Recebeu alta estável, em terapia renal conservadora e com retorno ambulatorial com as equipes da clínica médica, nefrologia e hematologia.

Os gráficos 1 e 2 ilustram as principais alterações referentes a hemoglobina (Hb), bilirrubinas totais (BT), INR, fosfatase alcalina (FA), gama GT (GGT) e creatinina (Cr) em relação ao tempo de dias decorridos, desde a admissão do paciente até o período da alta hospitalar.

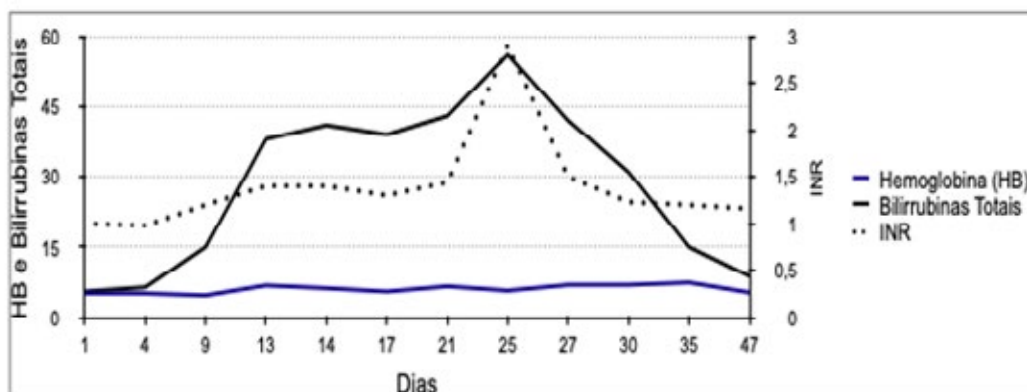


Gráfico 1 - Evolução de parâmetros laboratoriais em dias (hemoglobina, bilirrubinas totais e INR).

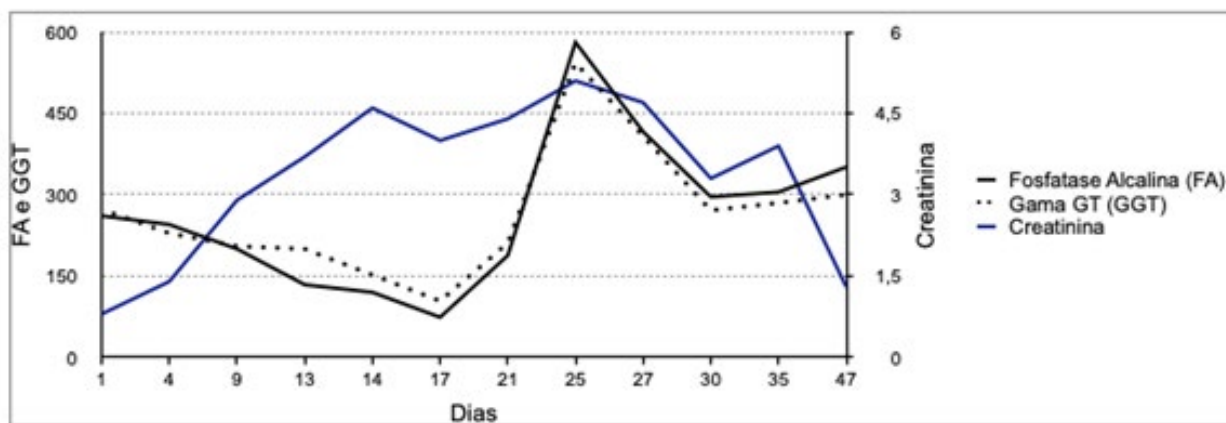


Gráfico 2 - Evolução de parâmetros laboratoriais em dias (fosfatase alcalina, gama GT e creatinina).

DISCUSSÃO

A colestase intra-hepática aguda (CIHA) é a mais grave manifestação hepática da anemia falciforme. É uma complicação rara e é considerada uma emergência médica.

Sua fisiopatologia não é claramente estabelecida, contudo sabe-se que a isquemia dos sinusoides hepáticos, secundária à crise de falcização, leva à balonização do hepatócito devido a hipóxia e colestase intra-canalicular³.

Segundo Adkins et al. (2019)⁴, a colestase intra-hepática aguda é uma doença de apresentações variadas, cujas manifestações são decorrentes de progressiva falência hepática. Os pacientes se apresentam, caracteristicamente com elevação da bilirrubina total, dor em quadrante superior do abdome e hepatomegalia. Além disso, a elevação de fosfatase alcalina, variáveis níveis de transaminases e coagulopatia podem estar presentes.

Os pacientes com essa condição clínica possuem risco elevado para o desenvolvimento de tamponamento cardíaco, falência renal e encefalopatia⁷. O paciente descrito no relato apresentava inicialmente dor abdominal com náuseas e vômitos associados. Durante o período prolongado de internação, evoluiu com parada cardiorrespiratória decorrente de tamponamento cardíaco, além das demais complicações, como disfunção renal,

coagulopatia e encefalopatia na unidade de terapia intensiva.

O desenvolvimento da lesão renal nestes pacientes é incerto, mas acredita-se que é causada por necrose tubular aguda ou infartos renais⁸.

Segundo Ahn et al. (2005)², a colestase intra-hepática pode ser classificada em moderada e grave a depender dos níveis de bilirrubinas e manifestações decorrentes do dano hepático. O paciente em questão inicialmente era um caso moderado, pois apenas apresentava alteração dos valores de bilirrubina, evoluindo para caso grave pelas manifestações que ocorreram ao longo da internação, como a encefalopatia e coagulopatia. Essa progressão da doença aumenta a mortalidade para mais de 64%, comparado a 4% nos casos moderados². Outros fatores que parecem estar associados a pior prognóstico são idade avançada e doença hepática subjacente, como cirrose e hepatites virais⁹.

A colestase intra-hepática aguda até o momento não possui uma lista concreta de critérios diagnósticos⁵. É, portanto, um diagnóstico de exclusão. Na AF, a coledolitíase predomina em cerca de 40% dos adolescentes e em 60% dos indivíduos em idade adulta. A hemólise

crônica é o principal fator de risco desta complicação. Assim, para o diagnóstico de CIHA, se faz necessário descartar doenças mais comuns da prática médica, nas quais ocorre o predomínio de hiperbilirrubinemia às custas de bilirrubina direta, como a coledocolitíase, as hepatites virais e a hepatite autoimune.

O quadro hepático associado ao quadro renal por vezes é confundido com síndrome hepatorenal, porém com fisiopatologias distintas e deterioração progressiva apesar da terapêutica empregada¹⁰. O paciente deste caso foi investigado para causas obstrutivas com USG e TC de abdome em mais de uma oportunidade, assim como causas infecciosas/autoimunes hepáticas, sendo todas descartadas.

A biópsia hepática normalmente não é feita pelo elevado risco de complicações, porém, segundo Im et al. (2015)¹⁰, nos casos realizados há hipertrofia das células de Kupffer, células falcêmicas nos sinusoides hepáticos, eritrofagocitose, colestase intra-canalicular, necrose anóxica e variáveis graus de fibrose. Estes achados não diferem totalmente daqueles encontrados em outras doenças hepáticas do paciente falcêmico¹¹.

O tratamento mais reconhecido até o momento consiste no uso da exsanguíneo-transfusão parcial ou de troca completa (eritrocitoaférese), com diminuição de mortalidade. A importância desta terapêutica na colestase intra-hepática é grande. Foi demonstrado em pesquisas que de 9 pacientes submetidos a esta técnica, 7 melhoraram, enquanto que de 13 pacientes não submetidos, 12 faleceram. Esse tipo de modalidade ajuda a minimizar a falcização a partir da redução da fração HBS (idealmente < 30%)¹². A causa de morte está tipicamente relacionada à falência de múltiplos órgãos-sistemas.

Devido à raridade do quadro de colestase intra-hepática somado ao seu risco de

mortalidade, uma comparação direta através de estudos de controle randomizados para avaliar transfusão simples versus exsanguíneo transfusão ainda não foram realizados⁴.

A correção da coagulopatia com plasma fresco congelado também mostra-se essencial para evitar a deterioração do quadro, assim como avaliação da necessidade de terapia de substituição renal, que usualmente melhora assim que haja restauração da função hepática¹³.

Segundo Likhtshteyn et al. (2020)¹⁴, o transplante hepático em alguns casos tem sido descrito. No entanto, essa estratégia de tratamento ainda é alvo de questionamentos, devido à alta morbimortalidade e por esses pacientes, geralmente, serem politransfundidos, com complicações pregressas e maus candidatos ao transplante devido à insuficiência de múltiplos órgãos. Os casos reportados de transplante hepático não mostraram resultados promissores, principalmente devido às complicações vasculares no enxerto⁸.

Alguns pacientes, apesar de realizada a terapêutica indicada, não são responsivos ao tratamento, e o desfecho é desfavorável⁶. Outros pacientes, porém, podem evoluir para um quadro de colestase intra-hepática crônica, uma condição ainda mais rara, pouco caracterizada devido à sobreposição de outras condições crônicas hepáticas associadas, como hepatite autoimune/viral e sobrecarga de ferro, sendo esta última comum nos pacientes falcêmicos⁴.

Devido à instabilidade do quadro, o paciente não pode ser submetido a exsanguíneo-transfusão completa (eritrocitoférese). Optou-se então, por regime conservador com suporte transfusional, objetivando redução da hemoglobina S, por meio de transfusão de concentrados de hemácias e correção da coagulopatia com plasma, em UTI, com progressiva melhora tanto da encefalopatia, quanto da função renal e hepática.

CONCLUSÃO

A colestase intra-hepática aguda é uma condição rara nos portadores de anemia falciforme, que deve ser diagnosticada precocemente com a finalidade de evitar uma evolução desfavorável. Para isto, descartar causas obstrutivas/autoimunes é essencial para o diagnóstico. Seu tratamento

atual consiste em suporte, como terapia de substituição renal e transfusões de plasma para disfunção renal e correção da coagulopatia, respectivamente, e realização de exsanguíneo transfusão, a qual, quando não realizada, implica em pior prognóstico.

REFERÊNCIAS

1. Silva LP, Lucena CV. Sick cell anemia and hearing loss among children and youngsters: literature review. *Braz J Otorhinolaryngol*. 2012;78(1):126-31.
2. Ahn H, Li CS, Wang W. Sick cell hepatopathy: clinical presentation, treatment, and outcome in pediatric and adult patients. *Pediatr Blood Cancer*. 2005;45(2):184-90.
3. Khan MA, Kerner JA. Reversal of hepatic and renal failure from sickle cell intrahepatic cholestasis. *Dig Dis Sci*. 2011;56(6):1634-36.
4. Adkins BD, Savani BN, Booth GS. Management of Sick Cell Intrahepatic Cholestasis: an argument in favor of automated exchange transfusion. *Clin Hematol Int*. 2019;1(3):127-33.
5. Alkhayyat M, Saleh MA, Zmaili M, Sanghi V, Singh T, Roupheal C, et al. Successful liver transplantation for acute sickle cell intrahepatic cholestasis: a case report and review of the literature. *World J Hepatol*. 2020;12(3):108-15.
6. Guimarães JA, Silva LC. Sick cell intrahepatic cholestasis unresponsive to exchange blood transfusion: a case report. *Rev Bras Hematol Hemoter*. 2017;39(2):163-66.
7. Khurshid I, Anderson L, Downie GH, Pape GS. Sick cell disease, extreme hyperbilirubinemia, and pericardial tamponade: case report and review of the literature. *Crit Care Med*. 2002;30(10):2363-67.
8. Malik A, Merchant C, Rao M, Fiore RP. Rare but lethal hepatopathy-sickle cell intrahepatic cholestasis and management strategies. *Am J Case Rep*. 2015;16:840-43.
9. Martí-Carvajal AJ, Martí-Amarista CE. Interventions for treating intrahepatic cholestasis in people with sickle cell disease. *Cochrane Database Syst Rev*. 2020;6(6):CD010985.
10. IM DD, Essien U, DePasse JW, Chiappa V. Acute on chronic liver failure in a patient with sickle cell anaemia (HbSS). *Bmj Case Rep*. 2015;2015:bcr2015210166.
11. Hosiriluck N, Rassameehiran S, Argueta E, Tijani L. Reversal of liver function without exchange transfusion in sickle cell intrahepatic cholestasis. *Proc (Bayl Univ Med Center)*. 2014;27(4):361-63.
12. Brunetta DM, Silva-Pinto AC, Macedo MC, Bassi SC, Feliciano JV, Ribeiro FB, et al. Intrahepatic Cholestasis in Sick Cell Disease: a case report. *Anemia*. 2011;2011:975731.
13. Shah R, Taborda C, Chawla S. Acute and chronic hepatobiliary manifestations of sickle cell disease: a review. *World J Gastrointest Pathophysiol*. 2017;8(3):108-16.
14. Likhtshteyn M, Iqbal S, McFarlane SI, Tor S. Intrahepatic cholestasis in a sickle cell patient unresponsive to exchange blood transfusion. *Am J Med Case Rep*. 2020;7(4):67-70

Neurorretinite como forma de apresentação atípica da toxoplasmose ocular

Neuroretinitis as an atypical presentation of ocular toxoplasmosis

Diego Leite Nolasco, Letícia Rubman Shiguio

Hospital do Servidor Público Estadual "Francisco Morato de Oliveira", HSPE-FMO, São Paulo, SP, Brasil
Publicação do Instituto de Assistência Médica ao Servidor Público Estadual (Iamspe)

RESUMO

Introdução: O acometimento ocular pelo toxoplasma, responsável por uma grande parcela das causas de uveíte posterior, era acreditada como possível apenas se a transmissão ocorresse durante o período gestacional. **Objetivo:** Essa pesquisa teve por objetivo, por meio de um estudo observacional do tipo descritivo, o relato de um caso de neurorretinite por toxoplasmose atendido no Hospital do Servidor Público Estadual (HSPE) em um paciente imunocompetente. **Relato do caso:** Trata-se de paciente do sexo masculino, 45 anos, procedente de São Paulo, que deu entrada no hospital pelo setor de emergência com queixa de baixa da acuidade visual em olho esquerdo em 16 de fevereiro de 2019. O método propedêutico e o tratamento ocorreram de acordo com a literatura vigente no que se refere à avaliação e ao acompanhamento de paciente que se apresenta com manifestação ocular de edema de papila unilateral, sem manifestações sistêmicas, com subsequente formação de estrela macular (quadro que caracteriza a neurorretinite). **Conclusão:** A apresentação clínica de acometimento de disco óptico seguido de neurorretinite é, no entanto, incomum para a infecção da toxoplasmose e, por esse motivo, trata-se de manifestação de relevância clínica para relato, servindo para reforçar a necessidade de alta suspeição nesses casos de apresentação ocular atípica do *Toxoplasma gondii*, evitando-se assim atrasos no diagnóstico e início de terapêutica adequada. Foi também realizada uma revisão bibliográfica, baseada em literatura nacional e internacional com abordagem do tema.

Descritores: Toxoplasmose ocular; papilledema; neurorretinite.

ABSTRACT

Introduction: Eye involvement by toxoplasma, responsible for a large portion of the causes of posterior uveitis, was believed to be possible only if transmission occurred during the gestational period. **Objective:** This research aimed, through a descriptive observational study, to report a case of neuroretinitis due to toxoplasmosis treated at the Hospital do Servidor Público Estadual (HSPE) in an immunocompetent patient. **Case report:** This is a male patient, 45 years old, from São Paulo, who was admitted to the hospital through the emergency department complaining of low visual acuity in his left eye on February 16, 2019. The propaedeutic method and the treatment occurred in accordance with the current literature regarding the evaluation and monitoring of patients who present with ocular manifestation of unilateral papilla edema, without systemic manifestations, with subsequent formation of macular star (a condition that characterizes neuroretinitis). **Conclusion:** The clinical presentation of optic disc involvement followed by neuroretinitis is, however, unusual for toxoplasmosis infection and, for this reason, it is a manifestation of clinical relevance for reporting, serving to reinforce the need for high suspicion in these cases. cases of atypical ocular presentation of *Toxoplasma gondii*, thus avoiding delays in diagnosis and initiation of appropriate therapy. A bibliographical review was also carried out, based on national and international literature addressing the topic.

Keywords: Toxoplasmosis, ocular; papilledema; neuroretinitis.

Correspondência:

Diego Leite Nolasco
E-mail: diego_nollasco@hotmail.com
Data de submissão: 21/02/2021
Data de aceite: 10/02/2024

Trabalho realizado:

Serviço de Oftalmologia do Hospital do Servidor Público Estadual "Francisco Morato de Oliveira", HSPE-FMO, São Paulo, SP, Brasil.
Endereço: Rua Pedro de Toledo, 1800, 3º andar - Vila Clementino - CEP: 04039-901, São Paulo, SP, Brasil.

INTRODUÇÃO

A doença causada pelo *Toxoplasma gondii*, parasita intracelular obrigatório, possui uma distribuição mundial e de alta prevalência em algumas populações¹. Estudos epidemiológicos em vários países já foram realizados para determinar a soroprevalência da toxoplasmose na população em geral e em grupos específicos (gestantes e crianças, por exemplo)². O Brasil se encontra entre os países que possuem os mais altos percentuais de prevalência (acima de 60%), o que torna a toxoplasmose, sua profilaxia, diagnóstico e tratamento, uma questão de interesse da Saúde Pública no país³⁻⁴.

Suas principais formas de contágio, oocisto e bradizoítos encistados em tecidos animais, estão atreladas a hábitos de higiene e saneamento básico precários (alimentos mal lavados, água contaminada etc.) e a hábitos alimentares (ingestão de carne crua ou malcozida). Outra forma de contágio está relacionada à transmissão direta do taquizoíto (via transfusão sanguínea; transplacentária) durante fase aguda da infecção⁴.

O acometimento ocular pelo toxoplasma, responsável por uma grande parcela das causas de uveíte posterior, era acreditada como possível apenas se a transmissão ocorresse durante o período gestacional. Estudos mais recentes, no entanto, trouxeram uma nova percepção da importância da infecção pós-natal como forma possível e significativa na contaminação e na apresentação de quadro ocular^{1,5}.

A infecção ocular pelo toxoplasma é responsável por causar, na grande maioria das vezes, uma uveíte posterior bastante característica. Acometendo usualmente crianças, adolescentes e adultos jovens, a manifestação típica é uma retinocoroidite com lesão ativa apresentando-se como uma área de aparência branco-amarelada

e bordas mal definidas, adjacente à região de prévia cicatrização retinocoroidiana hiperpigmentada. Associados a esses achados, o acometimento vítreo, bastante comum e por vezes intenso, e a presença de vasculite, próxima ou distante ao foco principal de inflamação, encerram as particularidades mais comumente associadas ao acometimento ocular pelo toxoplasma⁶⁻⁷.

Com o avançar do entendimento sobre a fisiopatologia da toxoplasmose ocular, novos estudos, principalmente ao final do século XX e início do século XXI, evidenciaram que, apesar dessa lesão característica ser o quadro clínico mais comum, outras formas de apresentação são possíveis. O diagnóstico das formas atípicas pode ser muitas vezes difícil e demanda um alto nível de suspeição do médico assistente, sob o risco de atraso no diagnóstico e agravamento da doença, com prejuízo funcional⁶⁻⁹.

Dentre as manifestações atípicas já documentadas, as alterações podem se manifestar como uma retinocoroidite multifocal, ausência ou pequena inflamação vítrea, *puntata externa*, oclusão de vasos, edema macular, descolamentos retinianos seroso ou regmatogênico, neovascularização retiniana e de coroide, acometimento do nervo óptico por lesão retinocoroidiana justapapilar, papilite e neurorretinite^{4, 10-11}. Manchas de Roth e angiítes de vasos congelados também já foram observados como apresentações raras da infecção ocular pelo *T. gondii*¹²⁻¹³.

O diagnóstico de toxoplasmose ocular é geralmente feito pelas características clínicas da lesão (avaliadas pela fundoscopia) e auxiliado pela história de recorrências, quando esta for presente. No caso das apresentações atípicas, que fazem diagnóstico diferencial com outras entidades infecciosas, inflamatórias e vaso oclusivas, ou quando o exame de fundo de olho é impossibilitado

pelas opacidades de meios, faz-se necessário lançar mãos de métodos sorológicos e de imagem para se firmar a etiologia e excluir outras possíveis causas^{4,14}.

Entre os possíveis diagnósticos diferenciais encontram-se a doença da arranhadura do gato (DAG) como a principal causa, a doença de Lyme, a leptospirose, a tuberculose, a sífilis, as causas virais, a sarcoidose, a neuropatia hipertensiva, a neurorretinite idiopática etc.¹⁵ Nesses casos, o diagnóstico pode ser atrasado, aumentando o intervalo de tempo entre o início dos sintomas e o começo do tratamento.

CASO CLÍNICO

Anamnese e Exame Inicial

Paciente do sexo masculino, 45 anos, nascido em Minas Gerais, atualmente residente na cidade de São Paulo. Trabalhador de sistema penitenciário. Atendido pela primeira vez no pronto-socorro do Hospital do Servidor Público Estadual “Francisco Morato de Oliveira” – (HSPE-FMO) na cidade de São Paulo, em 16 de fevereiro de 2019.

História da Doença Atual

Paciente previamente hígido, procurou o pronto-socorro do HSPE com queixa principal de baixa da acuidade visual em olho esquerdo (OE), com início há 1 semana e piora acentuada nos últimos 2 dias. Nega outros sintomas sistêmicos.

Acuidade Visual sem Correção

- OD: 20/20
- OE: 20/200

História Patológica Progressa

Nega doenças sistêmicas ou acometimento oftalmológico prévio (incluindo refracional).

Exame Inicial

Perda visual em campo inferior e defeito pupilar aferente relativo (DPAR) 1+/4+ no

OE. Pressão arterial: 120x80mmHg

Exame Biomicroscópico e de Fundo de Olho

- OD: sem alterações
- OE: sem alteração em segmento anterior e foi identificado celularidade vítrea 1+/4+, edema de disco óptico difuso, edema macular e tortuosidade de vasos, sem hemorragias, sem alteração em periferia.

Pressão Intraocular:

- OD: 14mmHg OE: 15mmHg

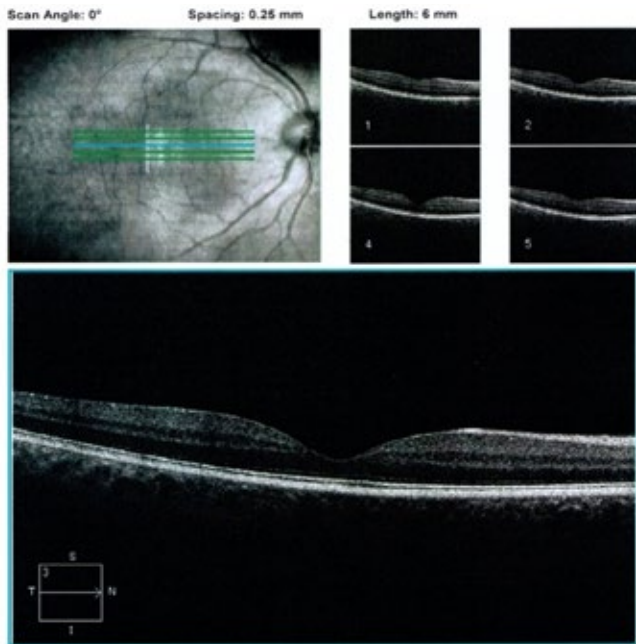
Conduta

Encaminhado para acompanhamento ambulatorial pelo serviço de oftalmologia.

Evolução

✓ **18 de fevereiro de 2019:** em consulta no ambulatório de retina, o fundo do olho esquerdo era semelhante ao exame de entrada, porém apresentava embainhamento dos vasos peridiscais superiores. Questionado sobre história recente de contato com gatos, paciente negava contato próximo ou arranhadura. A acuidade visual, encontrava-se pior, contando dedos (CD) a 1 metro de distância. Foi aventada a hipótese de etiologia inflamatória/infecciosa, de foco em papila óptica, com solicitação de exames sorológicos e provas inflamatórias para doenças infecciosas (toxoplasmose, bartonella, HIV, sífilis, PCR, VHS, PPD, hemograma) bem como exames de radiografia de tórax, retinografia, angiofluoresceínografia e ressonância magnética (RM) de órbitas e de crânio. Foi realizada tomografia de coerência óptica, conforme demonstra a figura 1. Paciente foi encaminhado ao setor de Neuroftalmologia e Uveíte para acompanhamento conjunto. Hipóteses diagnósticas levantadas: sarcoidose, doença de Vogt-Koyanagi-Harada, doença de Behçet, esclerite posterior, sífilis, tuberculose, neurorretinite por bartonella e toxoplasmose atípica.

High Definition Images: HD 5 Line Raster



High Definition Images: HD 5 Line Raster

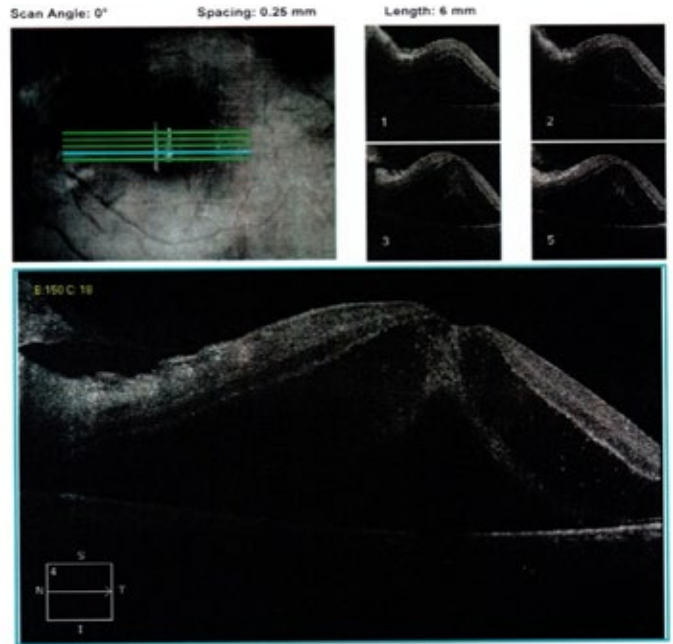


Figura 1 - Tomografia de coerência ótica (OCT) de olho direito normal. OCT de olho esquerdo que evidenciou edema importante de disco óptico associado a descolamento da retina neurosensorial em toda região foveal.

✓ **20 de fevereiro de 2019:** o exame físico apresentava-se semelhante à consulta anterior, porém com piora da acuidade visual para CD a 50cm. Foi realizado exame de retinografia (Figura 2) e solicitados exames complementares para investigação de causas autoimunes (FAN e Fator Reumatoide).

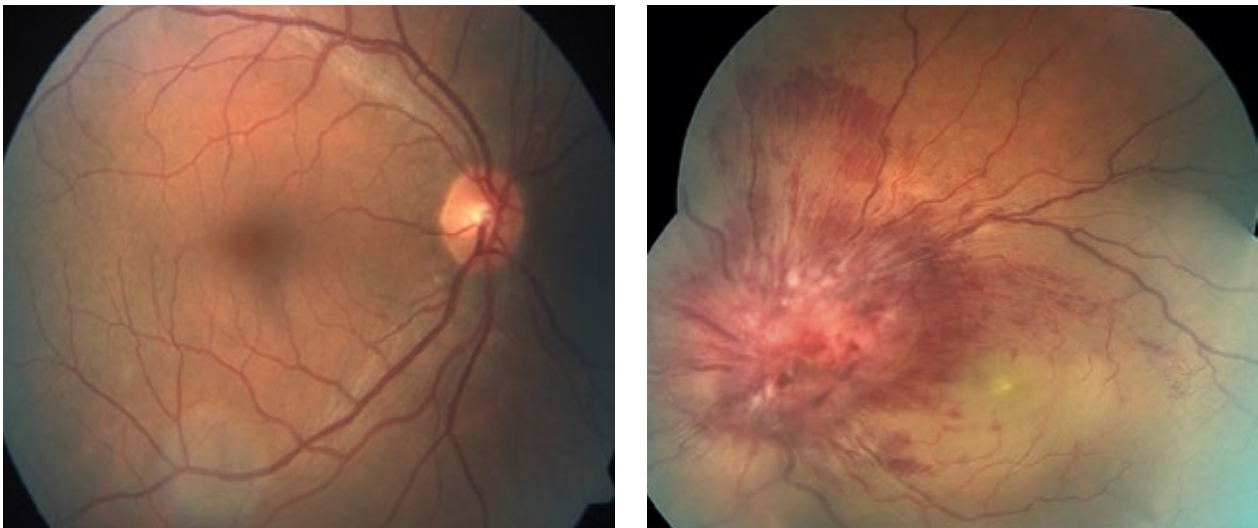


Figura 2 - Retinografia de fundo de olho. OD sem alterações. OE com edema importante peridiscal e hemorragias difusas da camada de fibras nervosas, principalmente superior. Edema macular difuso.

✓ **22 de fevereiro de 2019:** ultrassonografia ocular esquerda, com os achados de membrana contínua, com pouca mobilidade, aderida à papila e na média periferia, nos quatro quadrantes, sugestivo de descolamento de retina em todo polo posterior. Ausência de sinal de esclerite posterior.

✓ **27 de fevereiro de 2019:** exame de fundo de olho compatível com descrição de descolamento seroso extenso, evidenciado pelo US ocular. Apresentava também hemorragias superficiais que acompanhavam todo o trajeto da arcada vascular temporal superior, além de manchas de Roth superior e temporal à mácula. A acuidade visual era de CD 30 cm. Presença de pouca vitreíte, 1+/4+, desde o início do evento. Resultados negativos para HIV e sífilis. VHS, PCR, FAN, FR, radiografia de tórax e hemograma sem alterações. Aguarda: sorologia (bartonella e toxoplasmose), PPD e RM de crânio e órbitas.

Devido ao quadro sistêmico assintomático e hemograma normal, causas possíveis para manchas de Roth (endocardite infecciosa, linfoma e leucemia) foram descartadas clinicamente.

✓ **01 de março de 2019:** paciente avaliado junto à equipe da uveíte, com descrição do fundo de olho semelhante à anterior, mantendo suspeita de acometimento de cabeça do nervo óptico (papilite) como causa base, com consequente alterações retinianas. Resultado de PPD de 10mm (considerada como cicatriz vacinal). Com os resultados negativos infecciosos

até o momento (tuberculose, sífilis, HIV) foi iniciado prednisona 60mg/dia.

✓ **08 de março de 2019:** único resultado positivo até o momento: IgG para toxoplasmose de 23,30 UI/mL. IgM com falta de reagente para exame no laboratório. Iniciado, então, teste terapêutico com esquema clássico de sulfadiazina 1g 8/8 horas; pirimetamina 25mg 12/12 horas e ácido fólico 15mg 3x/semana para tratamento da toxoplasmose. Mantido esquema de prednisona 60mg/dia. Aguarda realização de ressonância magnética de crânio e órbitas.

✓ **15 de março de 2019:** paciente em tratamento há 1 semana com esquema clássico para toxoplasmose. Refere melhora da acuidade visual, principalmente na periferia, AV de CD 40cm. Exame de fundo de olho mostra edema de disco óptico menos proeminente, apesar de ainda intenso, com presença de vasos telangiectásicos; flebite justadiscal em arcada temporal superior associada áreas de hemorragias superficiais; depósitos radiais, em região macular, aparentando o início da formação de estrela macular; exsudatos peridiscais em área nasal inferior; extenso descolamento seroso em polo posterior e hemorragias intrarretinianas em região temporal. (Figura 3).

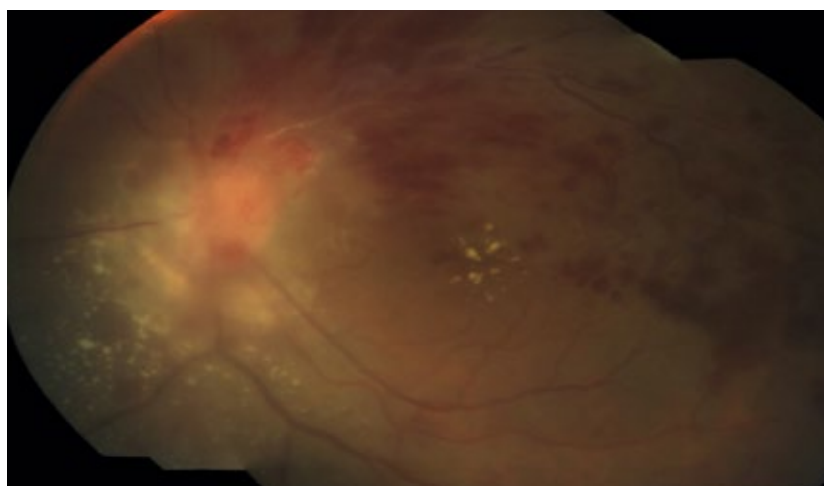


Figura 3 - Retinografia do OE em 15 de março de 2019.

Realizado exame de angiofluoresceínografia, evidenciou-se hiper fluorescência peridiscal por extravasamento de contraste, obliteração de veia temporal superior com sinais de flebite, áreas de hipofluorescência por bloqueio, principalmente superior, devido a hemorragias da camada de fibras nervosas. Suspeita papilite de Jensen / neurorretinite (Figura 4).

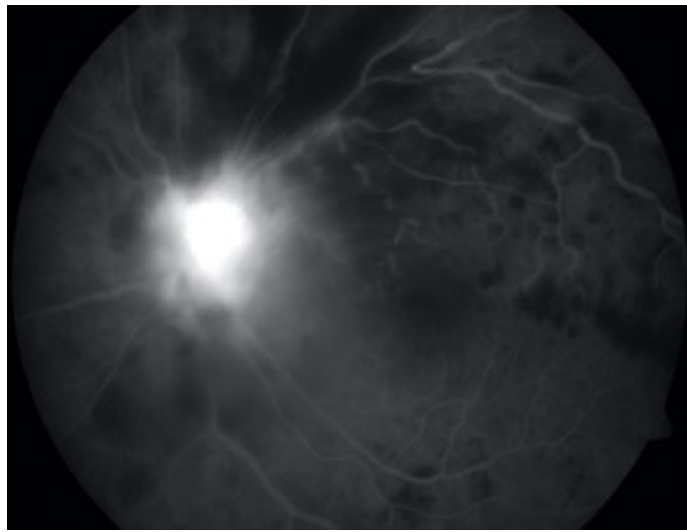


Figura 4 - Angiofluoresceínografia OE em 15 de março de 2019.

✓ **20 de março de 2019:** exames de RM de crânio e órbitas, sem alterações. Mantém esquema de tratamento para toxoplasmose com melhora da acuidade visual para CD 2 metros.

✓ **25 de março de 2019:** realizado novo exame de OCT, com regressão significativa do edema macular (Figura 5).

High Definition Images: HD 5 Line Raster

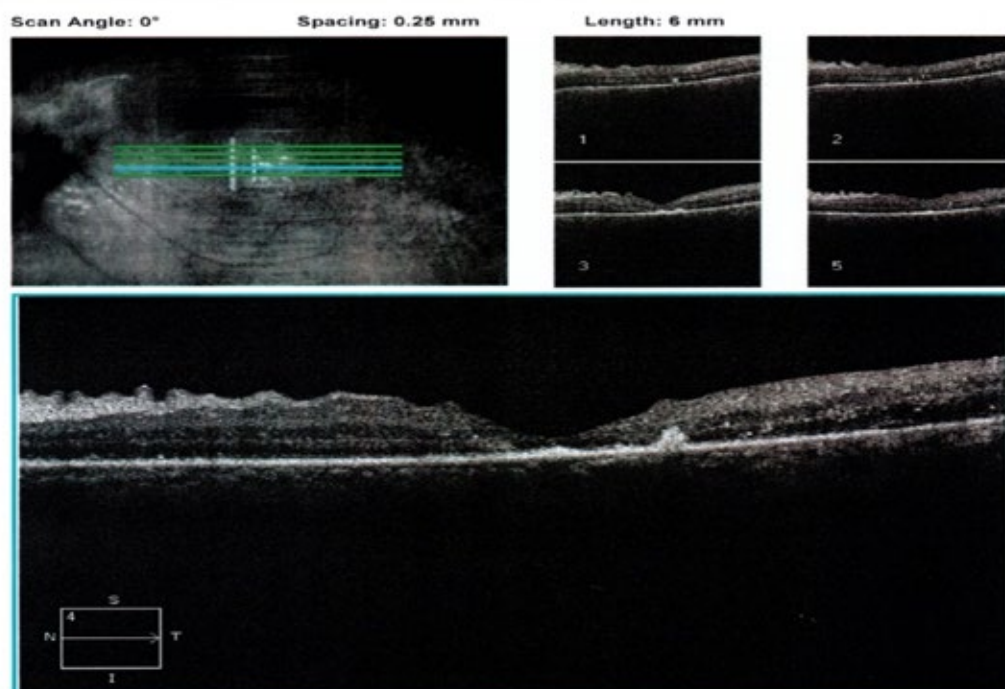


Figura 5 - OCT do OE que evidencia ausência de descolamento seroso da retina e reabsorção do edema intrarretiniano. Irregularidade na interface vitreorretiniana, atrofia na camada de fotorreceptores e depósitos hiperrefletivos na retina externa. EPR íntegro.

✓ **15 de abril de 2019:** paciente mantém esquema prescrito (D38). Prednisona em retirada, com uso de 30mg/dia. Acuidade visual mantida (CD 2 metros). Traz hemograma, sem alterações.

✓ **02 de maio de 2019:** terminado esquema terapêutico para toxoplasmose em 28 de abril e está sem medicações no momento. AV mantida (CD 2 metros). Realizada nova retinografia (Figura 6). Retorno para 4 meses caso permaneça assintomático.

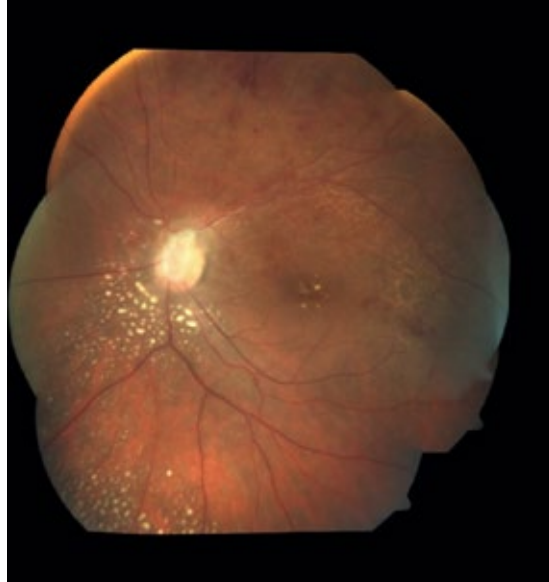

Figura 6 - Retinografia com presença de edema peridiscal superior, depósitos lipídicos inferiores peridiscais e em média periferia. Presença de exsudatos foveais (em reabsorção). Área de exclusão vascular em território temporal superior. Dobras retinianas no feixe papilomacular.

✓ **10 de março de 2020:** exames periódicos com leve melhora na acuidade visual do OE para CD 4 metros. Realizado na consulta atual novo OCT (Figura 7).

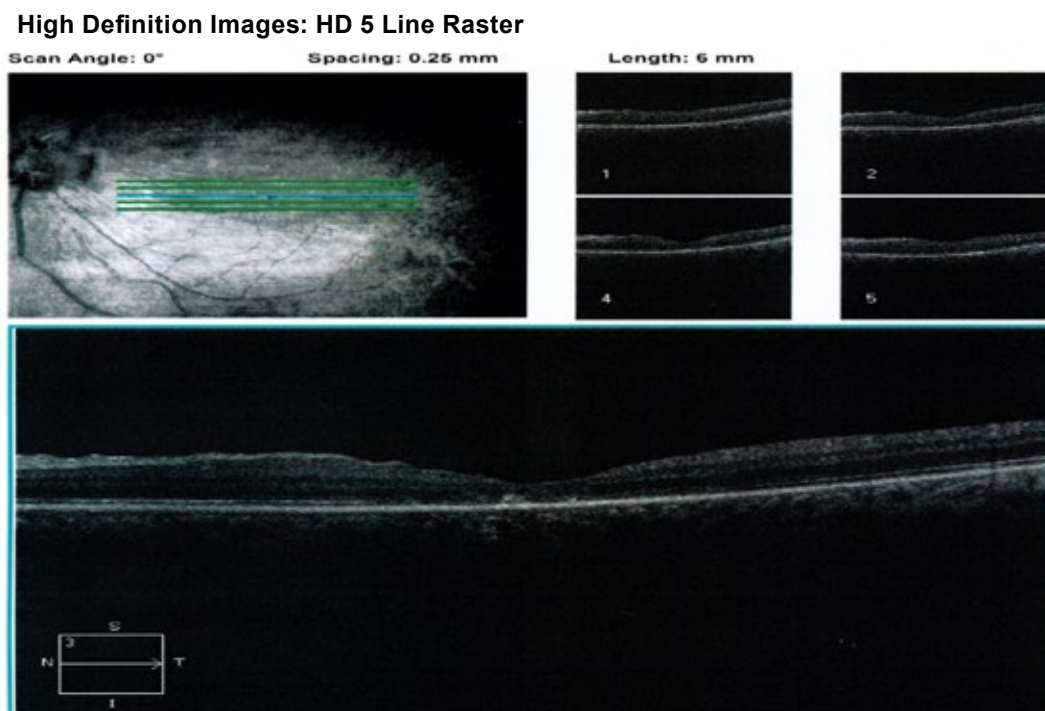


Figura 7 - OCT de OE em 10 de março de 2020: evidência de melhora da irregularidade na interface vitreoretiniana e diminuição dos depósitos hiperrefletivos na retina externa.

✓ **25 de agosto de 2020:** paciente retorna em consulta de acompanhamento. Um ano e seis meses após quadro inicial, com melhora importante da acuidade visual. Acuidade visual sem correção do OD de 20/20 e do OE de 20/50 (chegando a 20/32 com buraco estenopeico). Realizado teste refracional, alcançando AV 20/32 em OE com refração dinâmica -0,50 DE -0,50 DC x 55°. Mantinha DPAR 1+/4+ em OE. Pressão intraocular 15 mmHg em ambos os olhos. Sem alterações no segmento anterior bilateralmente. Realizado OCT de disco, que mostra perda importante da camada de fibras nervosas superior em OE e exame de campo visual 30-2 que corrobora os achados dos exames, com um defeito altitudinal inferior no OE. Exame de fundo de olho do OD sem alterações. Retinografia do OE com aparente perda de rima superior e palidez de disco nessa localização, presença de lesão peridiscal hiperpigmentada margeando região temporal do disco óptico, além de reabsorção dos exsudatos inferiores e maculares, registrados na retinografia (Figura 8).

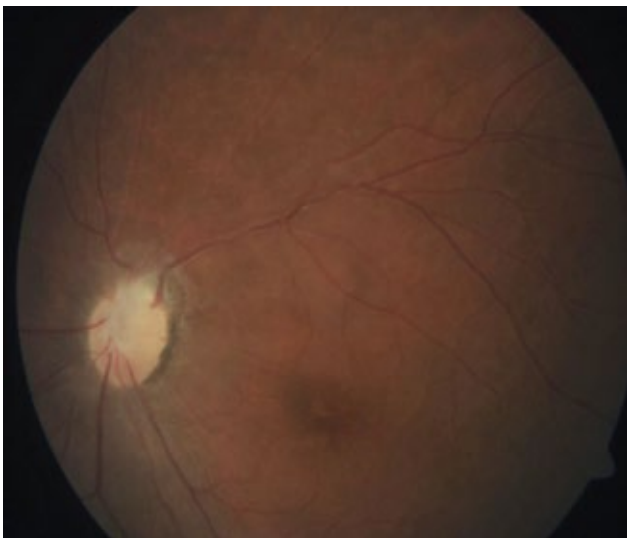

Figura 8 - Retinografia do OE em 25 de agosto de 2020.

O paciente foi liberado do acompanhamento regular e orientado para consulta de rotina no serviço de oftalmologia uma vez ao ano, além de receber orientações quanto a sinais de alarme do acometimento ocular, de-

vendo retornar imediatamente ao serviço de oftalmologia, caso ocorram.

REVISÃO DE LITERATURA

Epidemiologia

A infecção pelo toxoplasma é de caráter mundial e apesar da soroprevalência variar bastante entre as populações, acredita-se que entre 1/3 e 1/5 da população mundial seja infectada pelo *T. gondii*¹⁶. A infecção congênita possui uma tríade clássica composta pela retinocoroidite, pela hidrocefalia e por calcificações cranianas, sendo o acometimento ocular a manifestação mais comum¹⁷.

Acredita-se que a ocorrência de acometimento ocular possa chegar a até 85% nos casos de infecção congênita, muito embora esse número varie a depender do trimestre no qual ocorra a transmissão e na instituição ou não do tratamento. Mesmo na eventualidade de transmissão vertical, o recém-nascido pode permanecer assintomático por longos anos e sem lesão detectável ao fundo de olho. Pode tornar-se clinicamente visível apenas após reativação ocular e subsequente necrose do tecido retiniano. Os sintomas iniciais da toxoplasmose ocular ocorrem entre a 2ª e a 4ª década de vida, muito embora crianças pequenas possam não relatar alterações visuais. A maioria desses pacientes (72%) já apresenta cicatriz retinocoroidiana que evidenciou uma doença subclínica. Dentre o grupo de pacientes que se infectam no período pós-natal, estudos mostram acometimento ocular maior em indivíduos mais velhos (>40-50 anos)^{6,16}.

Quadro clínico ocular

O conhecimento sobre as formas de manifestação ocular da toxoplasmose mudou muito ao longo das últimas décadas, desde que o organismo foi identificado como uma causa de uveíte. A manifestação de retinocoroidite,

conhecida como típica, já foi tida como única manifestação possível da toxoplasmose. Entretanto, principalmente a partir da década de 1990, relatos de casos com manifestações atípicas associadas à infecção pelo toxoplasma passaram a ser descritas. Faz-se necessário ampliar o conhecimento das possíveis formas de manifestações clínicas dessa doença^{6-7,15}.

Retinocoroidite e alterações frequentes

O sinal clássico da infecção pelo toxoplasma ocular é o de uma lesão única na retina, localizada, branco-amarelada, de margens mal definidas, adjacente a uma área de cicatriz retinocoroidiana de variado grau de pigmentação. É uma lesão primária retiniana, com acometimento secundário da coroide e do vítreo. Tende a ser de espessura total, podendo, por vezes acometer mais a retina interna ou a retina externa, o que leva a variados graus de vitreíte e lesão da coroide. A lesão ativa multifocal pode ocorrer de forma mais comum no paciente imunossuprimido^{6,17}.

De forma geral, em cerca de 50% das vezes, o parasita tem predileção pelo polo posterior, podendo resultar em importante comprometimento da acuidade visual. Por muito tempo acreditou-se que a lesão macular era um sinal de infecção congênita, mas hoje se sabe que até 38% das infecções adquiridas pós-nascimento podem ter a mácula como foco da lesão ocular. Além da retinocoroidite, a vitreíte é um achado bastante comum, principalmente em lesões que se localizam na periferia e de grande monta. O aspecto da lesão típica da retinocoroidite e a presença de vitreíte caracteriza o sinal de “farol na neblina”, bastante clássico da toxoplasmose^{6,14}.

O acometimento vascular, quando presente na toxoplasmose ocular, geralmente envolve a vasculatura venosa, podendo ser uma vasculite difusa ou segmentar, próxima ou distante à lesão inicial¹⁸. Menos

frequentemente, uma arterite nodular, com placas amarelo-esbranquiçadas intra arteriolar, chamada *Kyrieleis arterialitis* pode ocorrer.

O edema de disco óptico pode ocorrer secundário à lesão ativa de retinocoroidite, próxima ou distante ao disco. Além disso, uma uveíte anterior granulomatosa ou não granulomatosa pode estar presente, geralmente associada a um grau importante de vitreíte. Acredita-se que seja uma reação de hipersensibilidade, já que o toxoplasma nunca foi isolado na câmara anterior de paciente imunocompetentes¹⁷.

Manifestações atípicas

Dentre as manifestações atípicas da toxoplasmose ocular, encontram-se a retinite punctata externa, a neurorretinite, a papilite, a retinopatia pigmentar unilateral, a retinocoroidite pseudo-múltipla, a esclerite e a retinite necrosante multifocal ou difusa.

A lesão da retinite punctata externa se assemelha muito mais à lesão típica, porém se caracteriza por grupos de pequenas lesões de espessura parcial na retina externa e epitélio pigmentar da retina (EPR), de coloração branco-acinzentada, acompanhada de moderada vitreíte e envolvimento da cabeça no nervo óptico. Geralmente acomete indivíduos mais jovens e até 1/3 dos pacientes apresenta acometimento bilateral, com lesão típica cicatricial de retinocoroidite em um olho e retinite punctata externa no olho contralateral^{6,17}.

A neurorretinite é um achado que pode estar associado a resposta inflamatória devido a uma infecção retiniana subclínica ou secundária a uma lesão justapapilar. A lesão é caracterizada por uma inflamação da vasculatura do disco óptico, com consequente edema de papila, descolamento seroso macular ou papilomacular da retina e exsudatos duros na camada plexiforme externa, que na mácula ficam distribuídos em formato de estrela. Aparecem cerca de 2 a 4 semanas após a

abertura do quadro clínico. A baixa visual pode ser súbita e profunda, mas geralmente apresenta boa recuperação na maioria dos pacientes. Pode evoluir com defeito no campo visual. Como característica da doença pelo toxoplasma, a neurorretinite também pode ser recorrente⁷⁻⁸.

A papilite geralmente ocorre em resposta à infecção da retina justapapilar ou do próprio nervo óptico. Pacientes com papilite associada à infecção por toxoplasmose apresentam diminuição súbita da visão e defeito pupilar aferente. A perda visual pode ser permanente quando há atrofia do nervo óptico¹⁷.

Diferente da retinose pigmentar que é alteração hereditária, progressiva e bilateral, a retinopatia pigmentar secundária à toxoplasmose frequentemente é unilateral, não apresenta caráter progressivo e pode estar localizada em um segmento da retina. No entanto, o exame de eletrorretinograma pode revelar-se anormal como na doença hereditária. A retinocoroidite pseudo-múltipla também é uma apresentação atípica que se apresenta como múltiplos focos de lesões retinianas, aparentemente ativas. Após a resolução do quadro, deixam cicatriz apenas onde estava realmente ocorrendo a infecção, com resolução completa das outras áreas¹⁷.

A esclerite é manifestação associada a um quadro de retinite intensa, que produz inflamação secundária contígua à coróide e à esclera, muito embora possa ocorrer acometimento escleral distante ao foco de retinite. Essa alteração é mais comum em indivíduos imunocomprometidos. A infecção pelo toxoplasma já foi relatada como retinocoroidite multifocal difusa, mimetizando a necrose retiniana aguda, principalmente em pacientes imunocomprometidos e idosos^{7,18}.

Recorrências e complicações

A recorrência da lesão ativa da retinocoroidite é uma característica bastante fre-

quente na infecção por esse parasita. Após um período de atividade, cistos teciduais são formados e apresentam atividade metabólica lenta, não sendo eliminados pela medicação antibiótica usual. Estudos mostram taxas de reativação que podem chegar de 59 a 79% dos casos num período de seguimento de 5 anos¹⁹⁻²⁰.

A gravidade da retinocoroidite está diretamente relacionada a três fatores: a resposta imunológica do hospedeiro; a virulência do parasita e fatores ambientais. O tamanho da lesão (maior que uma área de disco) e a severidade do quadro inflamatório estão associados com maior duração da inflamação, maior risco de complicações e pior resultado na acuidade visual^{6,14}.

Embora a doença grave possa acontecer em qualquer paciente, ela é muito mais frequente no paciente imunossuprimido e na doença aguda no paciente idoso. Dentre as complicações possíveis, resultantes da toxoplasmose ocular, estão o aumento da pressão intraocular, o edema macular cistoide, a catarata, a membrana epirretiniana, o descolamento de retina regmatogênico ou tracional, as oclusões vasculares, a atrofia óptica, a hemorragia vítrea e a neovascularização de coróide¹⁴.

Métodos diagnósticos

O diagnóstico da infecção ocular pelo toxoplasma é, na maioria das vezes, clínico. Baseia-se no achado da lesão característica de retinocoroidite adjacente à área de cicatrização retinocoroidal e vitreíte moderada a intensa. Não há necessidade, portanto, de exames complementares. Quando a apresentação ocular é atípica, a inflamação é muito intensa, há inviabilidade de visualização do fundo de olho, não resposta ao tratamento instituído ou ocorrência de apresentação fulminante em paciente imunossuprimido. Pode-se lançar mão de exames complementares para

confirmar ou descartar a etiologia. A detecção de imunoglobulina M e G contra o *T. gondii* e o exame de PCR, são exames possíveis nas situações de maior dificuldade diagnóstica ou gravidade clínica^{4, 6, 17}.

Os anticorpos séricos IgM e IgG desenvolvem-se cerca de 1-2 semanas após a infecção. A presença de IgG positivo não diagnostica a doença como causa da alteração, tendo em vista a alta positividade na população, mas a sua negatividade, principalmente em testes de maior tecnologia, exclui a toxoplasmose como etiologia, apesar de alguns resultados falso-negativos. A IgM é característica da fase aguda e permanece positiva em média por 6 a 9 meses. Na fase crônica da doença sua positividade não é esperada⁴. Em situações nas quais ambos se encontram positivos, o teste de avididade do IgG ajuda a diferenciar se o contato é crônico ou agudo. É mais usado na avaliação de gestantes.

Para casos de dúvida diagnóstica em paciente imunossuprimidos, com alteração ocular sugestiva e negatividade aos anticorpos séricos, teste de anticorpo IgG ou PCR do *T. gondii* podem ser pesquisados em fluidos oculares, como o humor aquoso ou o humor vítreo. A sensibilidade e especificidade variam de acordo com o teste e a população avaliada. É maior para a detecção do IgG intraocular na população imunocompetente. Já o DNA do parasita só é conseguido pela amplificação da técnica de PCR em 30 a 40% dos casos nos pacientes imunocompetentes, apresentando, porém, positividade de até 75% nos imunocomprometidos²¹. Embora haja indicação para uso dessas tecnologias em alguns casos atípicos, apesar de invasivo. Esses exames estão pouco disponíveis na maioria dos centros de saúde.

Diagnósticos diferenciais

O diagnóstico diferencial da lesão retinocoroidiana inclui tuberculose, sífilis,

sarcoidose, necrose retiniana aguda, *pars planitis*, coroidite serpigínea, endoftalmite bacteriana ou fúngica e linfoma intraocular. Na infecção congênita, o acrônimo da síndrome TORCH (toxoplasmose, outros agentes, rubéola, citomegalovírus, herpes simplex) representa um conjunto de sinais e sintomas sistêmicos, associados a retinocoroidite, que podem estar presentes em recém-nascidos infectados por qualquer desses microrganismos¹⁷.

A primeira observação de um quadro caracterizado por edema de disco e formação de estrela macular foi descrito por Leber em 1916²². Muitos anos mais tarde Dreyer²³ propôs a mudança de “maculopatia” por “neurorretinite estelar idiopática de Leber”, ao identificar, por meio da angiofluoresceinografia, que a etiologia do problema era a inflamação dos vasos peridiscais com extravasamento secundário na mácula do material rico em lipídios. Nesse mesmo período, foi identificado a frequente soroprevalência da doença da arranhadura do gato (DAG) nesse tipo de manifestação, sendo a ela creditada 2/3 das causas de neurorretinite²⁴.

Nos casos de acometimento do nervo óptico, como papilite e neurorretinite, os diagnósticos diferenciais possíveis são uma infecção viral prévia: tuberculose, sífilis, caxumba, toxoplasmose, leptospirose, doença de Lyme e DAG. Dentre as citadas, a minoria delas é causa frequente de neurorretinite, ficando entre as mais prevalentes o acometimento pós-viral, a DAG e a idiopática¹⁷.

Tratamento

A decisão sobre iniciar ou não terapia medicamentosa nos casos de toxoplasmose ocular é uma divergência na literatura. Poucos trabalhos de ensaio clínico controlado randomizado apresentaram desenho adequado e nenhum conseguiu inferir um benefício à acuidade visual final nos pacientes que se submeteram ao tratamento^{6, 14}.

Dentre as conclusões dos estudos, foi observado que a duração da inflamação no grupo que recebeu tratamento não teve redução significativa em comparação à retinite periférica no grupo não tratado. Além disso, as taxas de recorrência também não foram influenciadas pelo tratamento¹⁷.

Apesar das conclusões pouco favoráveis em prol da capacidade do tratamento mudar a história natural da doença, tem aumentado o número de especialistas em uveíte que indicam tratar o paciente imunocompetente nas seguintes situações: acuidade visual reduzida, lesão localizada dentro das arcadas temporais ou adjacente ao disco óptico e vitreíte acima de 1+. Contudo, é crescente o número de médicos que opta em sempre tratar o paciente, não importando o grau de acometimento ocular²⁵.

Embora tenha sido difícil confirmar melhora clínica entre os grupos que receberam a medicação e o grupo placebo, nos imunocompetentes, a doença no paciente imunossuprimido é indicação mais bem estabelecida e difusamente aceita, bem como nas apresentações atípicas⁶.

Dentre as terapias disponíveis, a dita terapia clássica, usada desde a década de 1950 no tratamento da toxoplasmose ocular, inclui o uso de pirimetamina (25-50mg/dia) e sulfadiazina (1g 4 vezes/dia) combinados com corticoide sistêmico (geralmente na forma de prednisona 0,5-1,0 mg/kg/dia e em escala de retirada). A ação dessas duas medicações envolve a inibição da síntese do ácido nucleico pelo *T. gondii*. Nos estudos que compararam os vários esquemas terapêuticos disponíveis, a terapia clássica foi a única que evidenciou menor tamanho da lesão cicatricial. Pode ser apropriada para lesões envolvendo ou adjacentes à fóvea, onde o tamanho é crítico para o resultado visual.²¹ Essa terapêutica, todavia, foi a que mais se

associou a eventos adversos, como leucopenia e trombocitopenia, apesar do uso do ácido fólico, necessitando de acompanhamento hematológico semanal^{17,26}.

Outro esquema terapêutico envolve o uso conjunto de sulfametoxazol e trimetoprima (160mg e 800mg, respectivamente, 2 vezes/dia) associado ao corticoide oral. Essas medicações também agem na via da síntese do tetrahidrofolato, mas possuem menor custo, maior disponibilidade e tolerabilidade. Essa associação também foi testada com objetivo profilático, na tentativa de evitar recorrências⁶. No estudo de Silveira et. al²⁷, seu uso 3 vezes por semana conseguiu de forma significativa reduzir a recorrência no período de 20 meses que durou o acompanhamento. Após 10 anos do trabalho, eles reavaliaram os pacientes do estudo (ambos os grupos se mantiveram sem medicação nesse período) e a taxa de recorrência foi igual no período, sugerindo o efeito protetor apenas durante a vigência do tratamento. Para pacientes com história de recorrências frequentes e graves ou com cicatrizes adjacentes à fóvea, o tratamento profilático se mostra como uma boa indicação^{6,14}.

A clindamicina (300mg 4 vezes/dia) é outra medicação que pode entrar no esquema terapêutico, como droga adicional (esquema quádruplo) ou por vezes substituir a pirimetamina¹⁷.

No paciente imunocompetente, o tratamento tem duração de 4 a 6 semanas. O corticoide deve ser começado ao menos 24 horas após início das drogas antiparasitárias e descontinuado cerca de 10 dias antes do fim dessas. O uso do corticoide sem administração conjunta dos antibióticos, situação que pode ocorrer principalmente nas apresentações atípicas da toxoplasmose ou nos pacientes que fazem uso crônico por outra doença sistêmica, evidenciou uma piora acentuada da acuidade visual final²⁸.

A terapêutica no paciente imunossuprimido, apesar de usar as mesmas medicações antiparasitárias, pode ter duração maior que 6 semanas e início de terapia profilática após término do período de tratamento. Nesses pacientes, o uso do corticoide sistêmico pode, por vezes, ser suprimido do esquema terapêutico, ficando apenas as drogas contra o parasita. No paciente que se torna assintomático e possui contagem de CD4 > 200cél/ μ l por mais de 6 meses, a terapia profilática pode ser suspensa e o paciente acompanhado de perto, pelo maior risco de recorrência ¹⁷.

A terapia tópica está destinada aos pacientes que se apresentam com inflamação no segmento anterior. É composta por corticosteroides, que auxiliam no controle da inflamação. Pode ter sua posologia no início a cada 1 ou 2 horas, com retirada gradual, e por midriáticos, que agem como profiláticos na formação de sinéquias, relaxam a musculatura ciliar, reduzem a dor e podem agir rompendo sinéquias anteriormente formadas ¹⁴.

O tratamento da toxoplasmose ocular na vigência de gestação é um tópico que deve ser muito bem avaliado e indicar ou não a medicação tem que levar em conta os riscos de teratogenicidade. De forma geral, opta-se pelo tratamento apenas das lesões que representam gravidade para a acuidade visual da gestante. Nesses casos, quando a infecção da mãe não é aguda, a injeção intravítrea de clindamicina e dexametasona se torna uma opção. Nos casos em que envolvem infecção aguda durante a gestação ou até 6 meses antes, o risco de transmissão fetal é maior, devendo seguir o seguinte esquema: primeiro trimestre: espiramicina e sulfadiazina; segundo trimestre (> 14 semanas): espiramicina, sulfadiazina, pirimetamina e ácido fólico; terceiro trimestre: espiramicina, pirimetamina e ácido fólico ^{14,17}.

DISCUSSÃO

O diagnóstico da toxoplasmose ocular, frequentemente manifestada como uma retinocoroidite focal, adjacente a uma lesão cicatrizada, com vitreíte moderada a intensa, pode ser difícil nos casos em que o quadro infeccioso se apresente com achados oculares atípicos, gerando um retardo ao início do tratamento e possível agravamento da doença.

O acometimento do nervo óptico, dentro do espectro das manifestações clínicas do toxoplasma, pode ocorrer na vigência de lesão retinocoroidiana ativa e distante, por lesão retinocoroidiana justapapilar e, mais raramente, como papilite ou neurorretinite. Acredita-se que a ocorrência da neuropatia óptica toxoplásmica seja mais frequente na infecção aguda, como observado por Sandfeld et al.²⁹, que descreveu quadro bilateral em paciente imunocompetente, sem lesões retinocoroidianas prévias. Outro acometimento bilateral foi relatado em paciente do sexo feminino, jovem e imunocompetente, porém em um dos olhos havia lesão cicatrizada justa discal, denotando um acometimento prévio ³⁰.

O quadro de papilite ou neurorretinite geralmente apresenta bom prognóstico visual final, mas defeito pupilar aferente relativo e alteração no campo visual são sequelas frequentes ^{8, 31}. O grau de vitreíte no acometimento primário da papila óptica também varia bastante, havendo casos relatados onde a inflamação vítrea era inexistente na abertura do quadro ^{9, 32}.

Sendo a manifestação menos observada no espectro da lesão papilar, a neurorretinite algumas vezes é presente. Nos estudos de casos de Banta et al., ¹⁰ e Uy ³³, eles avaliaram a porcentagem de olhos que evoluiu com esse quadro, dentre os casos de neuropatia óptica toxoplásmica, e encontraram as taxas de 15% e 33%, respectivamente. Eckert et al.³⁴ reali-

zou grande revisão da apresentação da toxoplasmose ocular com envolvimento de papila. A presença de neurorretinite pura não foi vista em nenhum dos casos, mas representava 15% quando se considerava lesão concomitante distante do disco ou justadiscal.

Em um estudo de Fish et al.⁸, com revisão de 5 casos que apresentaram neurorretinite como manifestação isolada da toxoplasmose, 60% não tinham sinal de cicatriz retinocoroidiana prévia, o que favoreceu uma paciente ter tido diagnóstico impreciso de neurorretinite pós-viral, tendo sido iniciado corticoide isolado. Após tratamento adequado, paciente retomou acuidade visual prévia e apresentou recorrência do quadro 6 anos depois, também com boa resposta ao tratamento adequado.

O diagnóstico da etiologia toxoplásmica na neurorretinite apresenta, então, desafios ao médico oftalmologista, tendo em vista ser uma apresentação muito mais comum da doença da arranhadura do gato, do evento pós-viral e da causa idiopática. É necessário um alto índice de suspeição para que se consiga excluir outras causas e iniciar tratamento precoce. Na revisão de casos, a grande maioria dos trabalhos teve a etiologia presumida por *T. gondii* pelos achados clínicos, testes de sorologia e resposta ao tratamento^{9,15}, muito embora alguns estudos tiveram disponibilidade de realizar PCR e pesquisa de IgG nos fluidos oculares^{24,35}.

CONCLUSÃO

Relatou-se caso de toxoplasmose ocular presumida, em paciente imunocompetente, que abriu manifestação como papilite com evolução do quadro para neurorretinite.

Um fator limitante do estudo foi a impossibilidade de exclusão da *Bartonella henselae* como possível causa. O histórico do paciente falava contra essa causa, já que

negava arranhaduras e/ou contato recente com gato. A ausência de sintomas sistêmicos semanas anteriores ao evento ocular como febre, mal-estar e linfadenopatias também vão contra essa etiologia.

Ao fim do acompanhamento de 1 ano e meio, com ausência de recorrências, o paciente alcançou uma boa acuidade visual em olho esquerdo (20/32), bem como manteve um DPAR e uma alteração em campo visual na projeção da cicatriz, sequelas que condizem com as encontradas na literatura. Além disso, ao fim do acompanhamento, foi percebida lesão cicatricial hiperpigmentada discreta, em borda temporal do disco óptico, que pode representar foco de retinocoroidite a qual ficou encoberta pelo grave acometimento inicial em papila ótica e região peridiscal. Esse tipo de alteração cicatricial residual, não percebida no quadro agudo pelo edema justapapilar e de disco, já foi descrito em outros trabalhos.

Concluí-se então que, apesar de rara, na manifestação ocular de edema de papila ou de neurorretinite, a toxoplasmose deve ser aventada como hipótese diagnóstica, fazendo parte das etiologias a serem excluídas para que não seja diagnosticada incorretamente como idiopática, levando ao não tratamento ou tratamento incorreto, com conseqüente agravamento do quadro inflamatório ocular.

REFERÊNCIAS

1. Holland GN. Ocular toxoplasmosis: a global reassessment. Part I: epidemiology and course of disease. *Am J Ophthalmol.* 2003;136(6):973-88. [Crossref]
2. Pappas G, Roussos N, Falagas ME. Toxoplasmosis snapshots: global status of *Toxoplasma gondii* seroprevalence and implications for pregnancy and congenital toxoplasmosis. *Int J Parasitol.* 2009;39(12):1385-94.

3. Brasil. Ministério da Saúde. Secretaria de Vigilância em Saúde. Departamento de Vigilância das Doenças Transmissíveis. IV Simpósio Brasileiro de Toxoplasmose: resumos dos trabalhos [recurso eletrônico]. Brasília: Ministério da Saúde; 2018 [citado 2024 Fev 15]. Disponível em: <https://bvsmms.saude.gov.br/bvs/publicacoes/simposio_toxoplasmose_resumos.pdf>..
4. Ozgonul C, Besirli CG. Recent Developments in the Diagnosis and Treatment of Ocular Toxoplasmosis. *Ophthalmic Res.* 2017;57(1):1-12.
5. Glasner PD, Silveira C, Kruszon-Moran D, Martins MC, Burnier Júnior M, Silveira S, et al. An unusually high prevalence of ocular toxoplasmosis in southern Brazil. *Am J Ophthalmol.* 1992;114(2):136-44.
6. Holland GN. Ocular toxoplasmosis: a global reassessment. Part II: disease manifestations and management. *Am J Ophthalmol* 2004;137(1):1-17.
7. Smith JR, Cunningham Jr ET. Atypical presentations of ocular toxoplasmosis. *Curr Opin Ophthalmol.* 2002;13(6):387-92.
8. Fish RH, Hoskins JC, Kline LB. Toxoplasmosis neuroretinitis. *Ophthalmology.* 1993;100(8):1177-82.
9. Mikhail MA, Varikkara M. The absence of vitreous inflammation: one more challenge in diagnosing toxoplasma papillitis. *BMJ Case Rep.* 2013;2013:bcr2013008962.
10. Banta JT, Davis JL, Lam BL. Presumed toxoplasmosis anterior optic neuropathy. *Ocul Immunol Inflamm.* 2002;10(3):201-11.
11. Song A, Scott IU, Davis JL, Lam BL. Atypical anterior optic neuropathy caused by toxoplasmosis. *Am J Ophthalmol.* 2002 Jan;133(1):162-4.
12. Furtado JM, Toscano M, Castro V, Rodrigues MW. Roth Spots in Ocular Toxoplasmosis. *Ocul Immunol Inflamm.* 2016;24(5):568-70.
13. Ysasaga JE, Davis J. Frosted branch angiitis with ocular toxoplasmosis. *Arch Ophthalmol.* 1999;117(9):1260-61.
14. Butler NJ, Furtado JM, Winthrop KL, Smith JR. Ocular toxoplasmosis II: clinical features, pathology and management. *Clin Exp Ophthalmol.* 2013;41(1):95-108.
15. Shoeibi N, Hosseini SM, Bayani R. Toxoplasmosis Neuroretinitis: a case report. *Iran Red Crescent Med J.* 2016;18(4):e33115.
16. Holland GN. Ocular toxoplasmosis: the influence of patient age. *Mem Inst Oswaldo Cruz.* 2009;104(2):351-7.
17. Bonfioli AA, Orefice F. Toxoplasmosis. *Semin Ophthalmol.* 2005;20(3):129-41.
18. Labalette P, Delhaes L, Margaron F, Fortier B, Rouland JF. Ocular toxoplasmosis after the fifth decade. *Am J Ophthalmol.* 2002;133(4):506-15.
19. Bosch-Driessen EH, Rothova A. Recurrent ocular disease in postnatally acquired toxoplasmosis. *Am J Ophthalmol.* 1999;128(4):421-5.
20. Bosch-Driessen LE, Berendschot TT, Ongkosuwito JV, Rothova A. Ocular toxoplasmosis: clinical features and prognosis of 154 patients. *Ophthalmology.* 2002;109(5):869-78.
21. Garweg JG, Groot-Mijnes JD, Montoya JG. Diagnostic approach to ocular toxoplasmosis. *Ocul Immunol Inflamm.* 2011;19(4):255-61.
22. Leber T. Pseudonephritic retinal disease, stellate retinitis; the angiopathic retinal affection after severe skull injury. 2 ed. 1916. p.1319.
23. Dreyer RF, Hopen G, Gass JD, Smith JL. Leber's idiopathic stellate neuroretinitis. *Arch Ophthalmol.* 1984;102(8):1140-5.
24. MacGrory B, Cheng D, Fisayo A. Toxoplasma Neuroretinitis. *R I Med J* (2013). 2019;102(2):39-40.

25. Holland GN, Lewis KG. An update on current practices in the management of ocular toxoplasmosis. *Am J Ophthalmol.* 2002;134(1):102-14.
26. Rothova A, Buitenhuis HJ, Meenken C, Baarsma GS, Boen-Tan TN, de Jong PT, et al. Therapy of ocular toxoplasmosis. *Int Ophthalmol.* 1989;13(6):415-9.
27. Silveira C, Muccioli C, Nussenblatt R, Belfort Junior R. The Effect of Long-term Intermittent Trimethoprim/Sulfamethoxazole Treatment on Recurrences of Toxoplasmic Retinochoroiditis: 10 Years of Follow-up. *Ocul Immunol Inflamm.* 2015;23(3):246-7.
28. Bosch-Driessen EH, Rothova A. Sense and nonsense of corticosteroid administration in the treatment of ocular toxoplasmosis. *Br J Ophthalmol.* 1998 ;82(8):858-60.
29. Sandfeld L, Petersen E, Sousa S, Laessoe M, Milea D. Bilateral papillitis in ocular toxoplasmosis. *Eye (Lond).* 2010;24(1):188-9.
30. Alipanahi R, Sayyahmelli S. Acute papillitis in young female with toxoplasmosis. *Middle East Afr J Ophthalmol.* 2011;18(3):249-51.
31. Shenoy R, Al Hinai A. Presumed ocular toxoplasmosis presenting as papillitis. *Indian J Ophthalmol.* 2003;51(4):357-9.
32. Ngoma DB, Detry-Morel M, Kayembe DL. Toxoplasma papillitis without vitritis. A case report in an immunocompetent Congolese patient. *Germs.* 2019;9(2):95-101.
33. Uy H. Toxoplasma papillitis and neuroretinitis. *Philippine J Ophthalmol.* 2008;30(1):48-55.
34. Eckert GU, Melamed J, Menegaz B. Optic nerve changes in ocular toxoplasmosis. *Eye (Lond).* 2007;21(6):746-51.
35. Rayess N, Rahimy E, Dunn JP. Bilateral neuroretinitis and retinal hemorrhages in an immunocompetent patient. *JAMA Ophthalmol.* 2014 ;132(10):1243-4.

Legionelose

Legionellosis

Thyago Sabo Cavassani, Felipe Marquesini Sanches
Hospital do Servidor Público Estadual "Francisco Morato de Oliveira", HSPE-FMO, São Paulo, SP, Brasil
Publicação do Instituto de Assistência Médica ao Servidor Público Estadual (Iamspe)

RESUMO

Introdução: Estima-se que a *Legionella spp* cause cerca de 2 a 10% dos casos de pneumonia adquirida na comunidade, com mais de 75% dos casos em adultos além dos 50 anos de idade. A infecção por legionela tem sido bem reconhecida como uma importante causa de pneumonia adquirida na comunidade. Os sintomas da pneumonia por legionella são inespecíficos e os testes diagnósticos de rotina apresentam baixa sensibilidade para *Legionella spp.*, especialmente para cepas não *Legionella pneumophila* sorogrupo 1. As diretrizes atuais de pneumonia adquirida na comunidade recomendam cobrir o tratamento de legionelose devido à alta mortalidade associada a tratamentos antibióticos inadequados. **Objetivo:** Descrever um caso de pneumonia adquirida em comunidade grave causada por *Legionella*, identificada através de antígeno urinário. **Método:** Revisão de prontuário médico e consulta a bases de dados. **Relato de caso:** Paciente, masculino de 66 anos, previamente hipertenso e ex-tabagista, deu entrada em sala de emergência com história de febre, tosse produtiva e dispnéia progressiva há 10 dias. Ao exame físico estava estável hemodinamicamente, taquipneico com necessidade de uso de máscara não reinalante a 13L por minuto. Durante a admissão, exames laboratoriais foram realizados e evidenciaram características infecciosas, bem como uma tomografia de tórax que mostrou consolidações bibasais. Foi realizada pesquisa para antígeno urinário para identificação de *Legionella*, cujo resultado foi positivo. O paciente evoluiu satisfatoriamente após o início de antibioticoterapia com cobertura para a bactéria. **Conclusão:** A infecção por *Legionella spp.* pode causar doença respiratória inferior grave capaz de levar a resultados fatais. Os sorotipos de *Legionella pneumophila* e não-*pneumophila* têm diferentes fatores de risco ambientais, que às vezes são identificados apenas retrospectivamente por meio de uma coleta de história cuidadosa. É necessária alta suspeição clínica para identificar legionelose, particularmente aquela causada por espécies não pneumófilas, como *Legionella longbeachae*. **Descritores:** Legionelose; legionella; pneumonia.

ABSTRACT

Introduction: Legionella spp is estimated to cause approximately 2 to 10% of cases of community-acquired pneumonia, with more than 75% of cases in adults over 50 years of age. Legionella infection has been well recognized as an important cause of community-acquired pneumonia. Symptoms of legionella pneumonia are nonspecific and routine diagnostic tests have low sensitivity for Legionella spp., especially for non-Legionella pneumophila serogroup 1 strains. Current community-acquired pneumonia guidelines recommend covering treatment for legionellosis due to the high associated mortality to inappropriate antibiotic treatments. **Objective:** To describe a case of severe community-acquired pneumonia caused by Legionella, identified through urinary antigen. **Method:** Review of medical records and consultation of databases. **Case report:** A 66-year-old male patient, previously hypertensive and former smoker, was admitted to the emergency room with a history of fever, productive cough and progressive dyspnea for 10 days. On physical examination, he was hemodynamically stable, tachypneic and required the use of a non-rebreathing mask at 13 liters per minute. During admission, laboratory tests were performed and revealed infectious characteristics, as well as a chest tomography that showed bibasal consolidations. A urinary antigen test was carried out to identify Legionella, the result of which was positive. The patient progressed satisfactorily after starting antibiotic therapy covering the bacteria. **Conclusion:** Legionella spp. can cause serious lower respiratory illness capable of leading to fatal outcomes. Legionella pneumophila and non-pneumophila serotypes have different environmental risk factors, which are sometimes identified only retrospectively through careful history taking. High clinical suspicion is required to identify legionellosis, particularly that caused by non-pneumophilic species such as Legionella longbeachae.W

Keywords: Legionellosis; legionella; pneumonia.

Correspondência:

Thyago Sabo Cavassani
E-mail: thyagosabo@gmail.com
Data de submissão: 11/05/2023
Data de aceite: 21/09/2023

Trabalho realizado:

Serviço de Clínica Médica do Hospital do Servidor Público Estadual "Francisco Morato de Oliveira", HSPE-FMO, São Paulo, SP, Brasil.
Endereço: Rua Pedro de Toledo, 1800, 11º andar - Vila Clementino - CEP: 04039-901, São Paulo, SP, Brasil.

INTRODUÇÃO

As bactérias *Legionella* são patógenos aeróbicos, gram-negativos e intracelulares comumente encontrados na água e no solo. Estima-se que a *Legionella* spp cause cerca de 2 a 10% dos casos de pneumonia adquirida na comunidade, com mais de 75% dos casos ocorrendo em adultos com mais de 50 anos de idade ¹. A taxa de mortalidade da pneumonia por *Legionella* adquirida na comunidade diminuiu de 26% em 1985 para 10% em 1998, o que pode estar relacionado ao desenvolvimento do teste de antígeno urinário sensível ou às mudanças nas estratégias empíricas de tratamento com antibióticos ². Aqui, reporta-se um caso de pneumonia grave adquirida na comunidade em um paciente masculino de 66 anos, cuja resposta foi favorável após a identificação da *Legionella* no antígeno urinário e o início da terapia com macrolídeo.

MÉTODOS

Para o desenvolvimento deste relatório de caso, consultou-se as bases de dados do UpToDate, da biblioteca SciELO (Scientific Electronic Library Online), do Europe PMC em parceria com o PubMed (National Center for Biotechnology Information NCBI, U.S. National Library of Medicine). As referências consultadas foram publicadas entre 2010 e 2022. Os dados do caso, como história, exame físico e exames complementares, foram obtidos através do prontuário eletrônico (sistema MV) disponível no serviço.

RELATO DO CASO

Paciente, masculino de 66 anos, previamente hipertenso e ex-tabagista (40 anos/maço), deu entrada na sala de emergência com história de febre, tosse produtiva e dispneia progressiva há 10 dias. Quando questionado

sobre fatores de exposição, o paciente negou histórico de viagens recentes, bem como quaisquer exposições a sistemas de refrigeração ou a sistemas de água artificiais.

Os sinais vitais iniciais incluíam pressão arterial de 127x80 mmHg, frequência cardíaca de 88 batimentos por minuto, temperatura de 37,5°C, frequência respiratória de 25 movimentos respiratórios por minuto e saturação de oxigênio de 81% em ar ambiente. Ao exame cardiopulmonar, revelou frequência cardíaca normal, ritmo regular, sem sopros, com esforço respiratório e murmúrios respiratórios diminuídos nas bases, associados à presença de estertores crepitantes. Observou-se tosse intermitente não produtiva durante o exame. A contagem de leucócitos foi de 16.890/ μ L com 76% de neutrófilos, desvio até metamielócitos e o restante do hemograma foi normal. Apresentava pró-calcitonina de 14 ng/mL e proteína C reativa de 30,65 mg/L. Anormalidades no painel metabólico incluíram sódio de 131 mEq/L, glicose de 299 mg/dL, albumina de 2,9 g/dL, bilirrubina total de 1,03 mg/dL, fosfatase alcalina de 85 U/L, aspartato aminotransferase de 162 U/L, alanina aminotransferase de 82 U/L. Após a chegada à sala de emergência, foi realizada uma tomografia do tórax (Figuras 1 e 2).

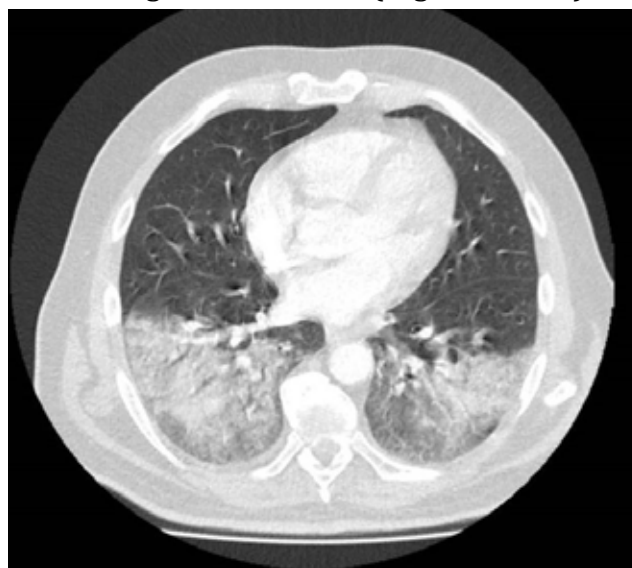

Figura 1 - Imagem de admissão que evidencia presença de consolidações em ambos os pulmões predominando em lobos inferiores.

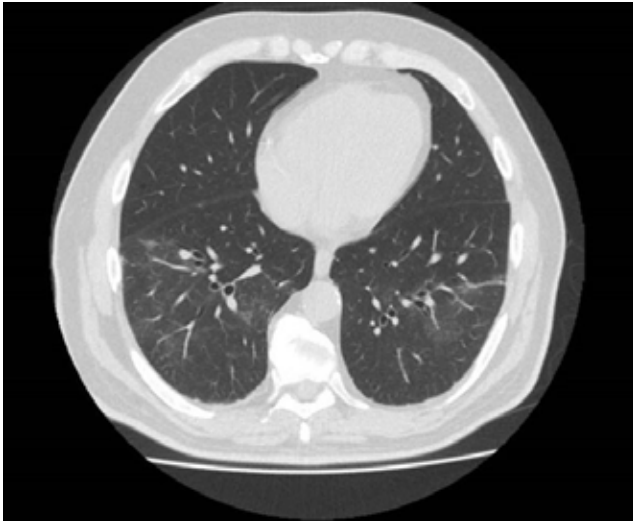

Figura 2 - Imagem de controle obtida 10 dias após o início de tratamento com melhora importante do aspecto radiológico.

O exame demonstrou a presença de consolidações basais bilateralmente. O paciente recebeu um tratamento inicial com azitromicina, proposto para 5 dias, e um curso de 7 dias de ceftriaxone para pneumonia adquirida na comunidade (PAC). No segundo dia de admissão, houve progressão da hipóxia e o paciente passou a receber suporte de ventilação não invasiva com FiO₂ de 90%, pressão positiva inspiratória nas vias aéreas de 12 cmH₂O e pressão positiva expiratória nas vias aéreas de 8 cmH₂O. Considerando o curso inicialmente desfavorável do quadro clínico e a gravidade da doença, foi realizada a pesquisa do agente etiológico; suspeitou-se de infecção por *Legionella* devido ao quadro de hiponatremia sem explicação aparente, associado a um padrão de lesão hepatocelular. Optou-se pela solicitação de antígeno urinário para *Legionella*, cujo resultado foi positivo.

Após 5 dias de tratamento, houve melhora do quadro respiratório com desmame progressivo da oxigenoterapia. O paciente foi transferido para a enfermaria após 4 dias de tratamento em sala de emergência. Após 8 dias de tratamento com azitromicina, evoluiu bem, sem intercorrências, e retornou ao trabalho e às atividades normais.

DISCUSSÃO

A infecção por *Legionella* é responsável por aproximadamente 1 a 10% dos casos de pneumonia adquirida na comunidade (PAC). A PAC causada por esse microorganismo é mais frequentemente diagnosticada em pacientes hospitalizados e pode ser grave. Relatou-se que até 44% dos pacientes necessitam de internação em unidade de terapia intensiva, e a mortalidade associada é de 1 a 10%.

A prevalência da doença do legionário em pacientes com pneumonia nosocomial está ligada à presença e concentração da bactéria no abastecimento de água da unidade. Nos Estados Unidos, em 2015, aproximadamente 20% dos casos de doença do legionário foram adquiridos em hospitais ou instituições de longa permanência. Globalmente, *L. pneumophila* é a causa mais comumente relatada da doença dos legionários, causando mais de 90% dos casos adquiridos na comunidade. Dentro de *L. pneumophila*, o sorogrupo 1 predomina, causando aproximadamente 85% dos casos em geral. A *L. longbeachae* é a segunda causa mais comumente relatada da doença do legionário, embora a *L. Longbeachae* represente aproximadamente 4% dos casos relatados em geral, sua prevalência parece ser significativamente maior na Austrália e na Nova Zelândia, onde é relatado que causa >50%³.

Em relação aos fatores de risco da doença, a idade avançada está fortemente associada à doença. Na maioria dos estudos de coorte, mais de 75% dos pacientes com doença dos legionários têm mais de 50 anos. Além disso, o comprometimento imunológico, particularmente a imunidade celular prejudicada, também foi identificado como um fator de risco para infecção por *Legionella*. A síndrome da imunodeficiência adquirida (AIDS), malignidades hematológicas e diabetes mellitus demonstraram ser fatores

de risco independentes. Outros fatores de risco comumente descritos incluem tabagismo (atual ou passado), DPOC, doença cardiovascular e doença renal terminal ⁴. O sexo masculino e o uso de álcool também foram associados ao aumento do risco de infecção.

A maioria das infecções por *Legionella* estão associadas à exposição a reservatórios de água contaminados. As fontes relatadas de infecção são diversas e incluem chuveiros, piscinas, banheiras de hidromassagem, aquários, fontes, piscinas de parto, sistemas de água potável, sistemas de ar condicionado e torres de resfriamento. A exposição ao solo, à mistura de vasos e ao composto também é um fator de risco para infecção por *Legionella*, principalmente por *L. longbeachae* ³.

A pneumonia causada por *Legionella* é clínica e radiograficamente semelhante a outras formas de pneumonia. Os sintomas predominantes incluem febre, tosse e falta de ar. Os sintomas geralmente surgem de 2 a 10 dias após a exposição à água ou solo contaminado. A febre e a fadiga muitas vezes precedem o início da tosse. Estertores e/ou outros sinais de consolidação podem estar presentes no exame físico. Os achados radiográficos são variados e inespecíficos; no entanto, os achados mais comuns são infiltrados unilobares irregulares, que podem progredir para consolidações ⁵⁻⁶.

Embora nenhuma característica clínica distinga de forma confiável a doença dos legionários de outros tipos de pneumonia, certas características podem aumentar o índice de suspeita ⁵. Esses incluem: sintomas gastrointestinais, como náuseas, vômitos e diarreia, hiponatremia, transaminases hepáticas elevadas, níveis de proteína C-reativa >100 mg/L e falha em responder ao tratamento para pneumonia com monoterapia com beta-lactâmicos.

A legionelose deve ser considerada em qualquer paciente que apresente pneumonia. Embora a maioria das infecções ocorra esporadicamente em pacientes com pneumonia adquirida na comunidade (PAC), a infecção também pode ser adquirida em ambientes de assistência à saúde. O índice de suspeita de infecção por *Legionella* deve ser particularmente alto durante surtos conhecidos, que geralmente estão associados à contaminação do abastecimento de água em grandes instalações, como hospitais, hotéis ou prédios de apartamentos. Outros fatores epidemiológicos que devem aumentar a suspeita da infecção incluem estação do ano, exposição conhecida ou potencial a uma fonte de água contaminada (por exemplo, banheiras de hidromassagem, piscinas de parto, fontes), além de viagens.

O diagnóstico precoce e a administração de terapia antimicrobiana apropriada estão associados a melhores resultados em pacientes com doença dos legionários ⁶. Sendo assim, os seguintes pacientes devem ser testados:

- Todos os pacientes com PAC moderada a grave ou pacientes com PAC que necessitam de hospitalização
- Qualquer paciente com PAC ou pneumonia nosocomial que tenha uma exposição conhecida ou possível à *Legionella* (por exemplo, durante um surto)
- Pacientes imunocomprometidos

As principais opções de teste para infecção por *Legionella* incluem detecção de ácido nucleico (por exemplo, reação em cadeia da polimerase [PCR]), testes de antígeno de urina e cultura.

Ao testar pacientes com pneumonia, é preferido usar a PCR em uma amostra do trato respiratório inferior (por exemplo, escarro ou amostra de lavado bronco alveolar)

porque a PCR tem alta precisão diagnóstica e detecta todas as espécies e sorogrupos de *Legionella*. Se a PCR não estiver disponível ou se o escarro não puder ser obtido, o teste de antígeno na urina é uma alternativa aceitável. As principais vantagens do teste de antígeno urinário são seu rápido tempo de resposta e alta especificidade. Como o teste de antígeno urinário detecta apenas *L. pneumophila* sorotipo 1, idealmente, deve-se enviar a PCR ou cultura em uma amostra do trato respiratório inferior quando os ensaios de antígeno urinário são negativos e ainda há suspeita de infecção por *Legionella*.

Em relação ao tratamento, a levofloxacina e azitromicina são os agentes preferidos para o tratamento da doença porque esses agentes são bactericidas, alcançam altas concentrações intracelulares, penetram no tecido pulmonar e são ativos contra todas as espécies de *Legionella* que causam infecção humana. A administração precoce de antibi-

óticos apropriados demonstrou diminuir a mortalidade associada à infecção.

O tempo de tratamento é de no mínimo cinco dias e não se deve interromper a terapia até que o paciente esteja clinicamente estável e afebril por pelo menos 48 horas. Pacientes com pneumonia grave ou comorbidades crônicas podem demorar a responder à terapia e geralmente requerem de sete a dez dias de tratamento. Receptores de transplante e outros pacientes imunocomprometidos correm o risco de infecção grave e recaída. Assim, geralmente trata-se por no mínimo 14 dias e considera-se reduzir a imunossupressão. A maioria dos pacientes deferve cerca de dois a cinco dias após o início da terapia, embora, em uma minoria, a infecção possa ser fulminante; até 44% dos pacientes requerem internação em unidade de terapia intensiva, e a mortalidade associada varia de 1 a 10%.

CONCLUSÃO

A legionelose, uma forma grave de pneumonia adquirida na comunidade, continua sendo um desafio diagnóstico e terapêutico significativo na prática clínica. A epidemiologia da doença destaca a importância dos fatores de risco ambientais e pessoais, com incidência elevada em indivíduos acima de 50 anos, imunocomprometidos, ou aqueles com histórico de tabagismo, DPOC, e outras comorbidades. O caso discutido sublinha a necessidade de uma abordagem clínica minuciosa, incorporando a avaliação de riscos epidemiológicos, sinais e sintomas clínicos, assim como a aplicação de métodos diagnósticos sensíveis e específicos, como o teste de antígeno urinário e a PCR, para a detecção eficiente de *Legionella*.

A experiência deste caso também reforça o papel vital de uma terapia antimicrobiana prontamente iniciada e apropriada, enfatizando a eficácia de agentes como macrolídeos e fluoroquinolonas, que têm demonstrado impacto significativo na redução da morbidade e mortalidade associadas à doença. A gestão da legionelose requer uma atenção meticulosa ao curso clínico do paciente, ajustes terapêuticos conforme necessário, e, em casos de pacientes imunocomprometidos, um período de tratamento prolongado e consideração de ajustes na imunossupressão.

Portanto, a vigilância clínica e a prontidão para investigar a *Legionella* como um agente etiológico em casos de pneumonia

adquirida na comunidade, especialmente em presença de fatores de risco específicos, são imperativas para garantir desfechos favoráveis. Adicionalmente, estratégias de prevenção e controle, incluindo a manutenção adequada de sistemas de água em instalações de risco, são cruciais para reduzir a incidência

de infecções por *Legionella*. A integração de conhecimento clínico, prudência diagnóstica e abordagem terapêutica direcionada permanece central para o manejo eficaz da legionelose, com vistas a melhorar os resultados clínicos e minimizar o impacto desta doença potencialmente grave.

REFERÊNCIAS

1. Currie SL, Beattie TK. Compost and *Legionella longbeachae*: an emerging infection? *Perspect Public Health*. 2015;135(6):309.
2. Soda EA, Barskey AE, Shah PP, Whitney CG, Arduino MJ, Reddy SC, et al. Vital Signs: Health Care-Associated Legionnaires' Disease Surveillance Data from 20 States and a Large Metropolitan Area - United States, 2015. *MMWR Morb Mortal Week Rep*. 2017; 66(22):584-89.
3. Marston BJ, Lipman HB, Breiman RF. Surveillance for Legionnaires' disease. Risk factors for morbidity and mortality. *Arch Intern Med*. 1994;154(21):2417-22.
4. Amodeo MR, Murdoch DR, Pithie AD. Legionnaires' disease caused by *Legionella longbeachae* and *Legionella pneumophila*: comparison of clinical features, host-related risk factors, and outcomes. *Clin Microbiol Infect*. 2010;16(9):1405-07.
5. Murdoch D, Chamber ST. Clinical manifestations and diagnosis of *Legionella* infection, UpToDate [Internet]. 2022 [cited 2024 Jan 15]. Available from: https://www.uptodate.com/contents/clinical-manifestations-and-diagnosis-of-legionella-infection?search=LEGIONELA&source=search_result&selectedTitle=2~119&usage_type=default&display_rank=2.
6. Murdoch D, Chambers ST. Treatment and prevention of *Legionella* infection, UpToDate [Internet]. 2022 [Cited 2024 Jan 15]. Available from: https://www.uptodate.com/contents/treatment-and-prevention-of-legionella-infection?search=LEGIONELA&topicRef=7035&source=see_link.

Adamantinoma de tíbia

Adamantinoma of the tibia

Lívia Stela de Sousa Monteiro, Luiz Fernando Vitule, Luciana Costa Silva, Gladstone Mattar
Hospital do Servidor Público Estadual "Francisco Morato de Oliveira", HSPE-FMO, São Paulo, SP, Brasil
Publicação do Instituto de Assistência Médica ao Servidor Público Estadual (Iamspe)

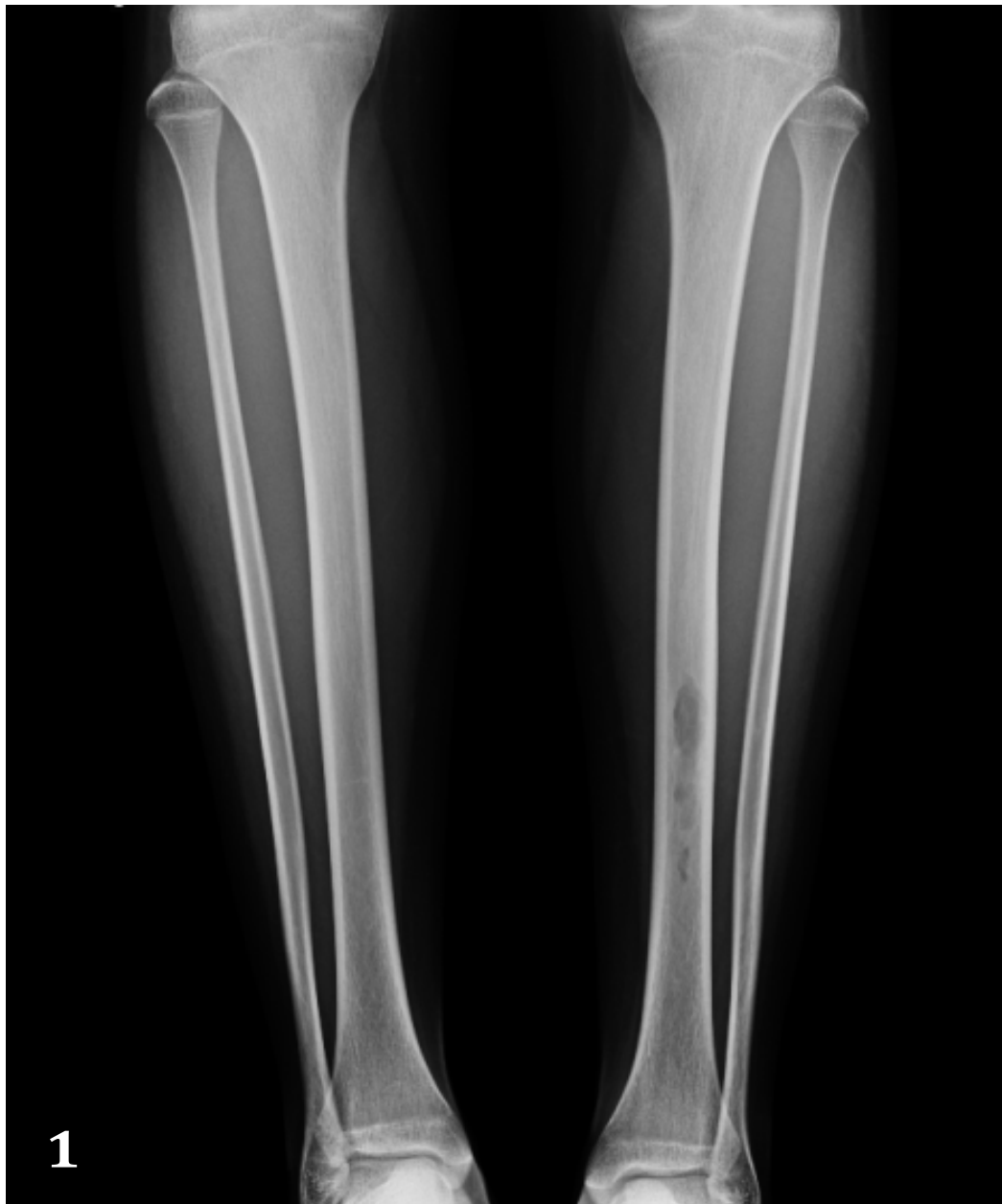

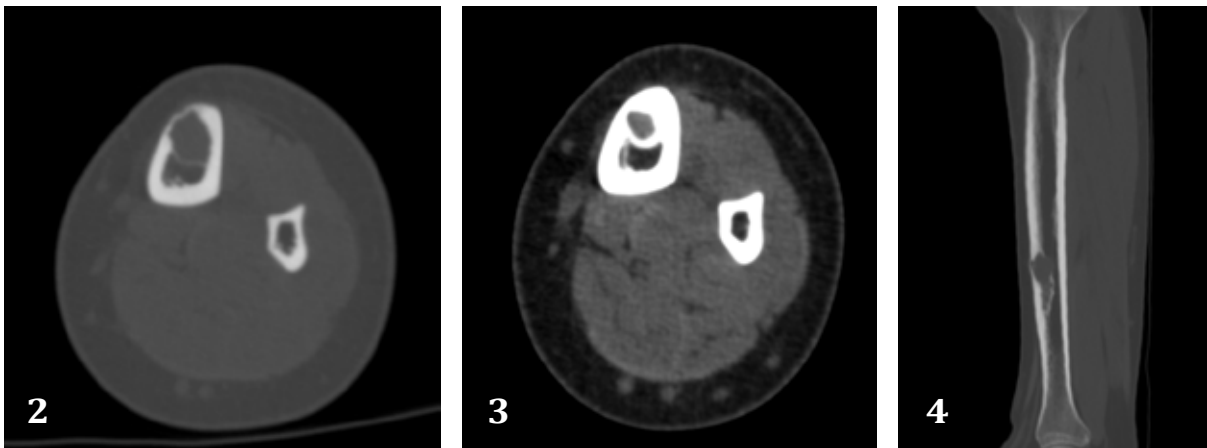
Figura 1 - Radiografia de entrada 09/2020: lesão radiolucida, ovalada com margens mal delimitadas na tíbia esquerda

Correspondência:

Lívia Stela de Sousa Monteiro
E-mail: liviastelaa@hotmail.com
Data de submissão: 04/01/2023
Data de aceite: 09/02/2024

Trabalho realizado:

Serviços de Radiologia e Diagnóstico por Imagem do Hospital do Servidor Público Estadual "Francisco Morato de Oliveira", HSPE-FMO, São Paulo, SP, Brasil.
Endereço: Rua Pedro de Toledo, 1800, 1º andar - Vila Clementino - CEP: 04039-901, São Paulo, SP, Brasil.



Figuras 2 e 3 - Tomografia computadorizada em 09/2020, corte axial e corte sagital. **Figura 4** - imagem nodular, ovalada, bem definida, com margens corticalizadas, de cerca de 67 mm, na cortical óssea anterior da diáfise distal da tíbia, que apresenta focos de afilamento, sugestivo de defeito fibroso cortical.

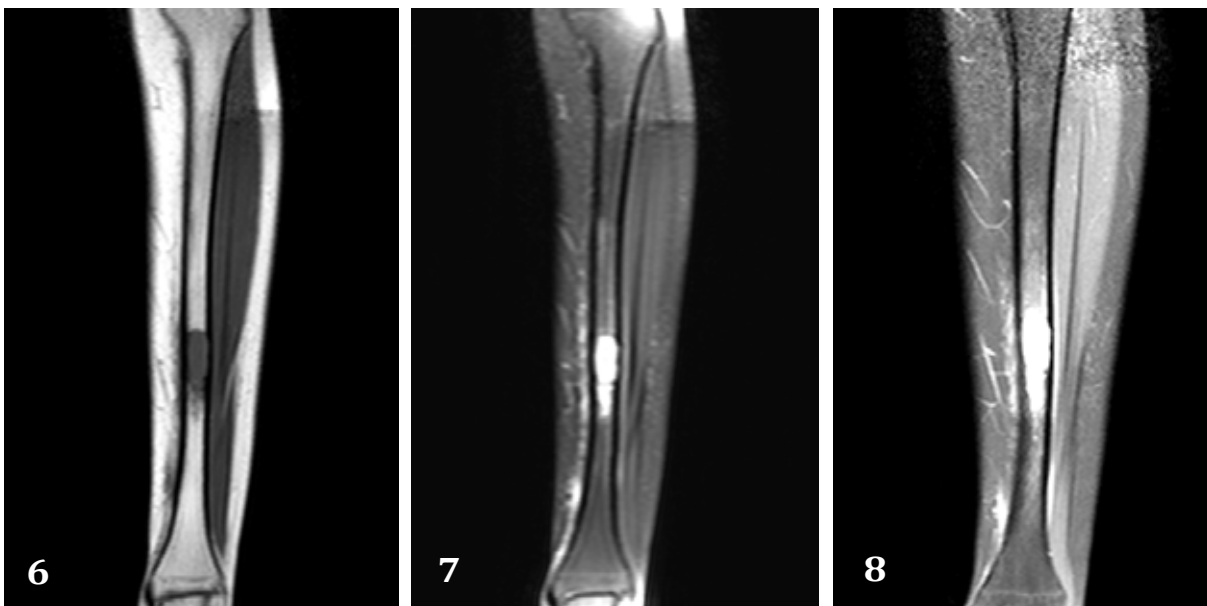

Figura 6 - Ressonância magnética em 10/2020 cortes coronais T1, T2 FAT. **Figura 7** - Pós contraste. **Figura 8** - Mostra imagem nodular, ovalada, bem definida, contornos bocelados, cerca de 52 mm, com descontinuidade óssea anterior, extensão discreta para partes moles da região anterior, edema de planos gordurosos adjacentes e realce significativo ao contraste.

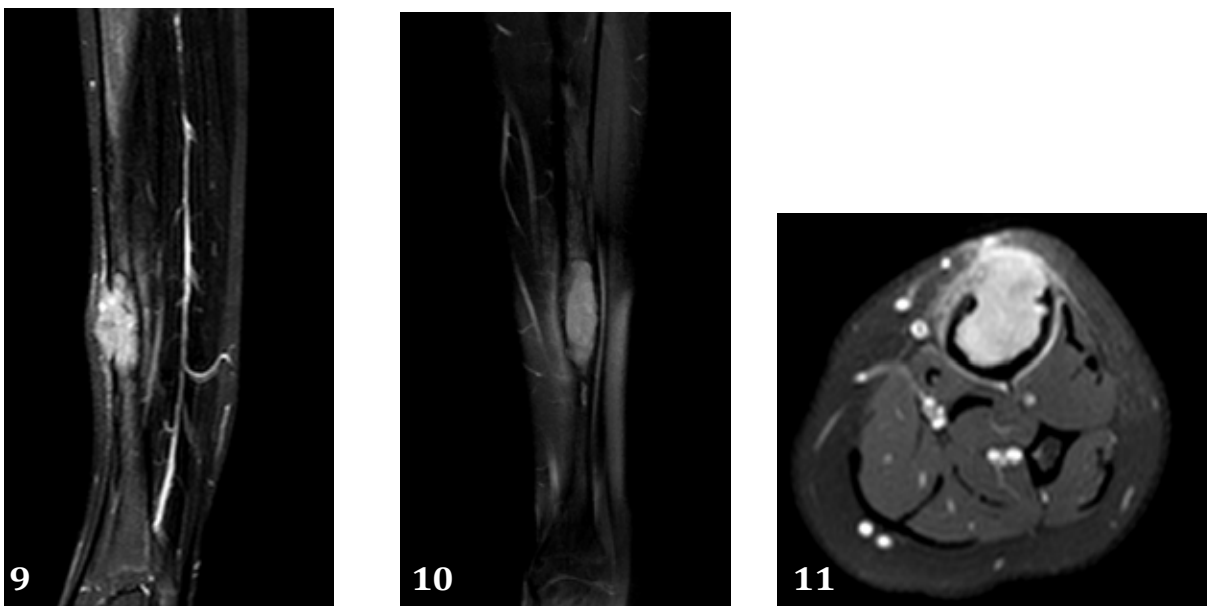


Figura 9 - RM em 02/2021: corte sagital STIR, coronal T2. **Figura 10** - Axial T2. **Figura 11** - Formação expansiva na diáfise média/ distal, caracterizada por isossinal em T1 e hipersinal em T2, medindo cerca de 63 x 27 x 21 mm, com sinais se agressividade/ processo neoplásico.

RESUMO

O adamantinoma de ossos longos é uma rara neoplasia intraóssea, que na maioria dos casos encontra-se localizada na diáfise da tibia e, por isso, também conhecida como “adamantinoma da tibia”. Existem outras localizações menos comuns já relatadas na literatura. Tem ocorrência especialmente no sexo masculino entre a segunda e terceira década de vida. É tumor maligno bifásico, composto por estruturas epiteliais e mesenquimais de baixo grau. As manifestações clínicas mais comuns são: aumento do volume, deformidade progressiva do local acometido e dor. Esta neoplasia raramente é descrita em crianças ou em adolescentes. Trata-se de um tumor que apresenta aspectos clínicos, de imagem, anatomopatológicos, terapêuticos e evolutivos peculiares, como também pela importância dos diagnósticos diferenciais.

Descritores: adamantinoma; tibia; neoplasias; neoplasias ósseas.

ABSTRACT

Long bone adamantinoma is a rare intraosseous neoplasm, which in most cases is located in the tibial diaphysis and, therefore, also known as “tibial adamantinoma”. There are other less common locations already reported in the literature. It has occurred especially in males between the second and third decade of life. It is a biphasic malignant tumor, composed of low-grade epithelial and mesenchymal structures. The most common clinical manifestations are: increased volume and progressive deformity of the affected site and pain. This observed neoplasm is described in children or adolescents. It is a tumor that presents peculiar clinical, imaging, anatomopathological, therapeutic and evolutionary aspects, as well as the importance of differential diagnoses.

Keywords: adamantinoma; tibia; neoplasms; bone neoplasms.

INTRODUÇÃO

O adamantinoma representa menos de 0,5% dos tumores ósseos malignos, sendo uma neoplasia maligna de baixo grau com forte predileção de acometimento da tibia e da fíbula, principalmente na segunda e terceira décadas de vida. Embora tenha apresentação indolente, pode ser agressivo e isso se dá pelos seguintes fatores de risco: sexo masculino, idade jovem de apresentação, curta duração dos sintomas, dor na apresentação inicial e recidiva local ¹.

Este tumor foi descrito por Fischer, em 1973, e deve seu nome à analogia histológica com o adamantinoma mandibular. Atualmente nomeado ameloblastoma, origina-se dos ameloblastos, células do esboço do órgão do esmalte dentário ².

O adamantinoma diferenciado ou adamantinoma osteofibrodisplasia-like é um termo utilizado para um grupo de tumores benignos que foram distinguidos por fatores relacionados com a idade do paciente (20 anos ou menos), à sua localização estritamente intracortical e à predominância uniforme de um tecido osteofibroso displasia-like, que contém apenas pequenos ninhos de células epiteliais. Embora a maioria desses tumores pareça ter um curso benigno, há relatos de evoluções para a malignidade ¹.

Ao exame microscópico, apresenta-se composto por células epiteliais neoplásicas dentro de um estroma osteofibroso, sendo essas células epiteliais consistentemente reativas para citoqueratinas. Possuem uma arquitetura celular com predomínio de elementos epiteliais em sua zona central e com tecido fibroblástico que ocupam a região periférica do tumor. Por essa causa é recomendado que as amostras de biópsias incluam a porção central da lesão, pois os tecidos periféricos podem não incluir os elementos epiteliais de diagnóstico ¹.

O adamantinoma de ossos longos acomete principalmente adultos e as manifesta-

ções clínicas mais comuns são dor, aumento de volume e/ou deformidade progressiva no local acometido. Raramente essa neoplasia é descrita em crianças ou em adolescentes²⁻³.

O adamantinoma apresenta-se, ao estudo radiográfico, como uma lesão bem circunscrita, pouco expansiva, muitas vezes multilocular, com orientação longitudinal ao longo da diáfise, mesclando áreas de esclerose e lise, com lesões com padrão “bolha de sabão”, associado à remodelação da cortical óssea. O envolvimento fibular simultâneo ao comprometimento da tíbia é relatado em 5% a 10% dos casos e a extensão extracortical é observada em até 15%. A ressonância magnética (RM) é o melhor método para demonstrar o envolvimento medular, bem como dos tecidos moles adjacentes e eventuais lesões satélites. Esses tumores tipicamente apresentam intensidade de sinal intermediária nas sequências ponderadas em T1 e alto sinal nas sequências IR e T2, com realce homogêneo ao contraste com predomínio central¹.

Como diagnósticos diferenciais incluem a osteofibrodisplasia, a displasia fibrosa e o adamantinoma diferenciado/osteofibroso.

Devido à semelhança dos dados demográficos, achados clínicos e radiológicos, características microscópicas e propriedades imuno-histoquímicas, o conceito de um espectro de lesões fibro-ósseas tem sido sugerido, e o adamantinoma se apresenta na extremidade maligna das lesões desse grupo. O adamantinoma diferenciado é enquadrado no segmento intermediário desse critério, e a osteofibrodisplasia na extremidade benigna deste grupo. Algumas questões não resolvidas em relação a esse grupo de afecções é a possibilidade das lesões evoluírem dentro desse espectro, como se a osteofibrodisplasia pudesse progredir para adamantinoma, e que a osteofibrodisplasia e o adamantinoma diferenciado poderiam representar a

regressão do adamantinoma. A esse respeito, estudos citogenéticos recentes evidenciaram a presença de um ou mais cromossomos comuns entre essas lesões, com maior complexidade cariotípica. Essas análises demonstram ser concebível a evolução por um clone anormal da osteofibrodisplasia progredir para um adamantinoma¹⁻².

Dada a importância dos procedimentos por imagem para diagnóstico desse tipo de tumor e pela idade da paciente, este trabalho tem como objetivo a apresentação de um caso clínico de adamantinoma na tíbia.

MÉTODO

Os dados para apresentação deste caso foram coletados do arquivo digital do Departamento de Radiologia e Diagnóstico por Imagem do Instituto de Assistência Médica ao Servidor Público Estadual (Iamspe) na cidade de São Paulo, SP.

Realizou-se análise de prontuário médico do paciente, com coleta dos dados clínicos, de imagem, laboratoriais, bem como outros exames complementares, conduta e dados da evolução. Posteriormente, foi realizada uma pesquisa bibliográfica em bancos de dados médicos especializados, a fim de analisar relatos de casos semelhantes e permitir ampla revisão da doença apresentada.

DESCRIÇÃO DO CASO

Paciente do sexo feminino, 12 anos, procurou o Iamspe em setembro de 2020, quando iniciou quadro de dor em membro inferior esquerdo após ato de sentar. Referia também dor em ortostase, tipo fisgada, com alívio parcial ao uso do analgésico dipirona. Relatava surgimento de lesão elevada em terço distal da tíbia esquerda, sem sinais inflamatórios, porém associado à limitação de atividades diárias. Negava febre, trauma no local ou outros sintomas.

Foi encaminhada à Ortopedia com hipótese diagnóstica de fibroma ossificante. Realizada radiografia, evidenciou-se lesão radiolucida e ovalada, contornos irregulares. Em seguida fez tomografia computadorizada e ressonância magnética (RM).

Paciente ficou em acompanhamento no grupo de tumor da ortopedia e foi encaminhada à internação em dezembro de 2020 para realização de biópsia, que apresentou como resultado: Adamantinoma do tipo clássico, da tibia, com as seguintes características:

- Neoplasia caracterizada pela proliferação de células epiteliais atípicas formando blocos sólidos, com paliçada periférica;
- Atividade mitótica: 3 mitoses em 10 campos de grande aumento;
- Presença de componente estromal tipo fibromatoso, com abundantes células gigantes multinucleadas;
- Necrose coagulativa não detectada;
- Padrão de crescimento permeativo em tecido ósseo medular e ósseo cortical, com extensão aos tecidos moles adjacentes e tecido celular subcutâneo;
- Margens cirúrgicas não avaliáveis por fragmentação prévia da amostra;
- Pele sobrejacente com fibrose dérmica de padrão cicatricial.

O exame imunoistoquímico referente à biópsia apresentou:

- ✓ Mx VIMENTINA: positivo no componente mesenquimal
- ✓ Mx P63: positivo nas células de interesse
- ✓ Mx EMA: negativo nas células de interesse
- ✓ Mx CK 19: negativo nas células de interesse
- ✓ Mx CK 99: negativo nas células de interesse
- ✓ Mx CD 34: negativo nas células de interesse

- ✓ Mx E1/AE3: positivo no componente epitelial da neoplasia

Como conclusão obteve-se o perfil imuno-histoquímico associado aos achados morfológicos, que corroboram o diagnóstico de adamantinoma ósseo, variante clássica.

Dois meses após a biópsia foi realizada a primeira abordagem pela técnica de *frozen*, que consiste em congelar o segmento ósseo acometido em nitrogênio líquido e depois do degelo reimplantá-lo. Essa técnica é uma alternativa ao implante de prótese metálica. Paciente então se manteve em acompanhamento.

Em 2022, paciente evoluiu com dor à deambulação no tornozelo esquerdo. Deu entrada na ortopedia para nova biópsia em julho. Após o procedimento, iniciou novo quadro de dor associada a sangramento de ferida operatória e foi submetida à cirurgia de urgência de tibilização de fístula.

Última consulta em dezembro/2022 com conduta mantida: *robofoot*, realização de nova tomografia computadorizada, eletroneuromiografia e retorno em 1 mês.

DISCUSSÃO

O adamantinoma é um tumor maligno, raro, de baixo grau que afeta principalmente os ossos longos tibia (85 % dos casos) e fíbula. Em 10 % dos casos pode ocorrer simultaneamente em tibia e fíbula. Normalmente é descrito como neoplasia de adultos, porém não é excludente de crianças e adolescentes. Clinicamente manifesta-se com dor e deformidade progressivas no local afetado, raramente com história pregressa de fratura⁴⁻⁶.

Sua origem histológica vem de células epiteliais com conteúdo osteofibroso de células fusiformes. Difere-se em quatro padrões: fusiforme, basalóide, tubular e escamoso. Basalóide e tubular são os comuns

e com baixo índice mitótico. A radiografia geralmente apresenta um padrão agressivo, com área radiolucidas entremeadas por áreas escleróticas, irregulares/mal delimitadas, conhecido com padrão bolha de sabão⁷.

O principal diagnóstico diferencial é a displasia fibrosa, que consiste em uma lesão intramedular com típico padrão em vidro fosco de destruição óssea nas radiografias. Ela pode ser tratada de forma conservadora, enquanto a cirurgia intralesional é outra opção. Já no tratamento do adamantinoma, é totalmente proibido devido seu alto nível de recorrência e metastase. Por isso é tão importante obter a definição do diagnóstico⁷.

Como critérios radiológicos para esse tumor, observou-se na radiografia uma lesão lítica de base cortical, na maioria das vezes expansiva podendo ir até o canal medular. A tomografia computadorizada (TC) demonstra mais claramente a rotura cortical e sua expansão, assim como o envolvimento de

partes moles adjacentes, quando presente. E, por fim, na RM conseguiu-se verificar a lesão multiloculada de origem na cortical óssea, que pode se estender circunferencialmente pelo córtex chegando até a medular óssea. Essa infiltração da medula ocorre em 60% dos casos, rotura cortical em 35-52% dos casos e associação com componentes extraósseos em 9% dos casos. O sinal em T1 é de intermediário a alto, alto em T2; pode ser homogêneo ou multinodular, e tem impregnação intensa e homogênea pelo gadolínio⁸.

Alguns autores⁸⁻⁹ defendem uma abordagem mais conservadora, de início, até saber se o adamantinoma é do tipo displasia osteofibrosa (menos agressivo) ou clássico, porém é sabido que o melhor tratamento para ambos é ressecção cirúrgica em bloco do tumor. No caso das biópsias, devem ser feitas na parte central do tumor, representadas pelos focos realçados nas imagens em T1 e T2, que demonstra o importante papel da RM pré-biopsia.

CONCLUSÃO

O adamantinoma de ossos longos é uma neoplasia rara de baixo grau, de crescimento lento e progressivo, na maioria das vezes localizado na tíbia, podendo em alguns casos ser simultâneo com a fíbula. O diagnóstico histopatológico somente poderá ser feito pela presença das informações epiteliais adamantinóides, pois as estruturas

mesenquimais são indistinguíveis, tanto da osteofibrodisplasia como da displasia fibrosa.

O tratamento consiste na ressecção cirúrgica do tumor, podendo levar à cura. No entanto sabe-se que alguns casos evoluem com recidiva, metastase e morte. Por isso a importância do acompanhamento minucioso da doença, antes e no pós-cirúrgico.

REFERÊNCIAS

1. Müller IS, D'Ippolito G, Rocha AJ, (Ed's). CBR Musculoesquelérico. Rio de Janeiro: Guanabara Koogan; 2014. (Série: Colégio Brasileiro de Radiologia e Diagnóstico por Imagem).
2. Hazelbag HM, Hogendoorn PC. Adamantinoma of the long bones: an anatomo-clinical review and its relationship with osteofibrous dysplasia. *Ann Pathol.* 2001;21(6):499-511.

3. Fischer B. Uber ein primares Adamantinom der tibia. Frankfurt Zeitschr Pathol. 1913;12:422-41.
4. Próspero JD. Adamantinoma de ossos longos. In: Próspero JD. Tumores ósseos. São Paulo: Roca; 2001. p.197-201.
5. Kumar A, Sharma R, Verma AK, Tiwari A, Mishra J. An unusual case of adamantinoma of long bone. Autops Case Rep. 2021;11:e2021276.
6. Próspero, JD, Baptista PP, Consentino E, Hasegawa CC, Amary MF, Yonamine ES. Adamantinoma de ossos longos. Rev Bras Ortop. 2008;43(8):343-50.
7. Zumárraga JP, Cartolano R, Kohara MT, Baptista AM, Santos FG, Camargo OP. Tibial adamantinoma: analysis of seven consecutive cases in a single institution. Acta Ortop Bras. 2018;26(4):252-54.
8. Hazelbag HM, Taminiau AH, Fleuren GJ, Hogendoorn PC. Adamantinoma of the long bones. A clinicopathological study of thirty-two patients with emphasis on histological subtype precursor lesion, and biological behavior. J Bone Joint Surg Am. 1994;76(10):1482-99.
9. Bloem JL, van der Heul RO, Schuttevaer HM, Kuipers D. Fibrous dysplasia vs adamantinoma of the tibia: differentiation based on discriminant analysis of clinical and plain film findings. AJR Am J Roentgenol. 1991;156(5):1017-23.

Orientação aos autores

A Revista Científica do Iamspe é uma publicação oficial do Instituto de Assistência Médica ao Servidor Público Estadual - Hospital do Servidor Público Estadual "Francisco Morato de Oliveira", HSPE-FMO, São Paulo, SP, Brasil, **ISSN 2316-817 X**.

Com periodicidade quadrimestral, é aberta à publicação de artigos científicos referentes à saúde, qualquer que seja sua origem, desde que atenda as orientações das exigências técnicas para submissão de artigos.

Após aprovação do Comitê de Ética em Pesquisa da instituição, os artigos serão encaminhados para análise e avaliação dos revisores. Os comentários serão devolvidos para que os autores possam utilizar as opiniões ali emitidas, se assim julgarem necessário.

Concluídas as correções sugeridas, o trabalho definitivo deverá ser reencaminhado ao e-mail da revista. Ao ser aprovado pelos editores e revisores, o artigo seguirá para diagramação.

A editoria se outorga o direito de fazer pequenas correções de idioma ou de digitação, sem qualquer mudança de sentido do escrito.

SEÇÕES

Compõem a Revista Científica do Iamspe as seguintes seções: editorial, opinião do especialista, artigo original, revisão da literatura, relato de caso, relato de caso + revisão da literatura, aprendendo com a imagem.

1. EDITORIAL

Página de comunicação dos editores com os leitores.

Até 1 (uma) lauda

2. OPINIÃO DO ESPECIALISTA

Texto que aborde um tema de interesse relacionado ao exercício profissional do público-alvo, escrito por um autor escolhido pela editoria.

Até (2) duas laudas

3. ARTIGO ORIGINAL

Apresentação de pesquisas originais, não publicadas anteriormente e devem conter os seguintes itens:

- Título (português e inglês);
- Resumo estruturado (português e inglês) máximo 300 palavras;
- Palavras-chaves (português e inglês) baseadas no DeCS da Bireme;
- Introdução;
- Objetivos;
- Metodologia;
- Resultados;
- Discussão;
- Conclusões;
- Referências (Metodologia Vancouver);
- Até 3000 palavras e 30 referências.

4. REVISÃO DA LITERATURA

Representa a síntese de múltiplos estudos publicados e possibilita conclusões gerais sobre o tema (sugere-se utilizar a tecnologia das revisões sistemáticas e finalizar, se possível, por uma metanálise).

Até c.3000 palavras e 50 referências.

O título, resumo, palavras-chaves e referências bibliográficas deverão ter o mesmo formato descrito anteriormente.

5. RELATO DE CASO

Apresentação de casos clínicos com interesse especial para o profissional com os devidos comentários fundamentados na literatura especializada.

Até 2 (duas) laudas e até c.1000 palavras e 10 referências.

O título, resumo, palavras-chaves e referências bibliográficas deverão ter o mesmo formato descrito anteriormente.

6. RELATO DE CASO + REVISÃO DE LITERATURA

Apresentação de casos clínicos com interesse especial para o profissional. Devem vir acompanhados de análise da literatura especializada recente.

Até c.3000 palavras e 30 referências.

O título, resumo, palavras-chaves e referências bibliográficas deverão ter o mesmo formato descrito anteriormente.

7. APRENDENDO COM A IMAGEM

Análise de imagens (radiológicas, ultrassonográficas, histopatológicas, etc.) de casos clínicos com interesse especial para o profissional.

Até (2) duas laudas.

EXIGÊNCIAS TÉCNICAS PARA SUBMISSÃO DE ARTIGOS

- Aprovação do Comitê de Ética em Pesquisa com Seres Humanos ou Animais da Instituição em que o trabalho foi realizado, indicando o número do CAAE; (<http://plataformabrasil.saude.gov.br/login.jsf>)
- Termo de Consentimento Livre e Esclarecido (TCLE), quando referente à artigos de pesquisa envolvendo seres humanos (inclusive para relatos de casos);
- Termo de Consentimento e de Exclusividade para publicação na Revista Científica do Iamspe;
- Texto redigidos em português. Eventualmente, e de acordo com a Chefia Editorial, poderão ser publicados em inglês ou espanhol;
- Artigo em formato Word (arquivo .doc ou .docx), texto digitado em espaço duplo, fonte Times New Roman, tamanho 12, margem 2,5 cm de cada lado, destacando cada seção do artigo.
- **TABELAS (MÁXIMO 4):** Devem ter título e cabeçalho para suas colunas. A numeração das tabelas deve ser sequencial, em algarismos arábicos, na ordem que foram citadas no texto. No rodapé da tabela, deve constar legenda para abreviações e citados os testes estatísticos utilizados.
- **FIGURAS (IMAGENS, GRÁFICOS, FOTOGRAFIAS E ILUSTRAÇÕES):** Máximo 2, devem ser citadas no texto e a numeração deve ser sequencial, em algaritimos arábicos. Se as figuras já tiverem sido anteriormente publicadas, deverão vir acompanhadas na legenda da ilustração, da fonte original de publicação.
- **REFERÊNCIAS:** Metodologia Vancouver: Devem ser numeradas consecutivamente, e precisam constar no texto na mesma ordem em que foram citadas identificadas com números arábicos sobrepostos. Para todas as referências, citar o máximo de três autores. Acima disso, citar os três primeiros, seguidos da expressão et al.,. Exemplos do estilo Vancouver estão disponíveis no site da *National Library of Medicine (NLM) em Citing Medicine*: <https://www.ncbi.nlm.nih.gov/books/NBK7256/>.
- **SIGLAS:** No texto devem vir precedidas de seu significado. Não devem constar no resumo ou na conclusão, local em que as expressões devem ser grafados por extenso.

Obs. O número maior de tabelas ou figuras dependerá de avaliação da editoria.

